Aus der pathologisch-anatomischen Anstalt der Universität Basel
(Vorsteher: Prof. E. Kaufmann).

Beitrag zur Kenntnis der totalen, einfach entzündlichen Magenschrumpfung und der fibrösen Polyserositis (Zuckerguss).

Mit vier Abbildungen auf einer Tafel.

Inaugural-Dissertation

zur Erlangung der Doktorwürde

vorgelegt der

Hohen medizinischen Fakultät der Universität Basel

von

Kurt von Sury,
Assistenzarzt der pathol.-anat. Anstalt.

BERLIN 1907.
VERLAG VON S. KARGER
KARLSTRASSE 15.

SONDER-ABDRUCK AUS DEM ARCHIV FÜR VERDAUUNGSKRANKHEITEN. Bd. XIII.

Meiner lieben Mutter

in Dankbarkeit

gewidmet.

Digitized by the Internet Archive
in 2026

https://archive.org/details/IA41546418_0038

Zur Zeit ist die Lehre des einfach entzündlichen Schrumpfmagens, seiner Ätiologie, seines klinischen Verlaufs und pathologisch-anatomischen Bildes noch nicht genügend geklärt, und auch die Aufstellung des Schrumpfmagens als einer Erkrankung sui generis stösst verschiedentlich auf starken Widerspruch. Die Anzahl der publizierten Fälle hat sich im Laufe der letzten Jahre vermehrt, doch ist sie relativ klein, so dass es wünschenswert erscheint, neu vorkommende Beobachtungen mitzuteilen. Auf diese Weise wird man sich an Hand der wachsenden Erfahrungen erst ein objektives Urteil über die Krankheit bilden können, deren Kenntnis auch für den Praktiker zur Unterscheidung gegenüber malignen Neubildungen des Magens von grösster Wichtigkeit ist.

So sei es mir erlaubt, der historischen Entwicklung von der Lehre des Schrumpfmagens einen eigenen Fall anzuschliessen, der an der hiesigen pathologischen Anstalt zur Sektion kam.

Definition:

1. Wenn man von einem einfach entzündlichen Schrumpfmagen spricht, so müssen dafür zwei Bedingungen erfüllt sein:

a) eine primäre mehr weniger ausgedehnte Dickenzunahme der Magenwandung durch Bindegewebsneubildung namentlich in der Submucosa und Subserosa;

b) eine Verminderung des Magenvolums durch sekundäre Schrumpfung des neugebildeten Bindegewebes.

2. Der Schrumpfmagen ist stets das Produkt einer bestehenden oder schon abgelaufenen Entzündung der Magenwandung.

Zur einleitenden Orientierung werden die folgenden Normalzahlen angegeben:

1. durchschnittliche Dicke der Magenwand 2—3 mm;

2. durchschnittliche Länge von der Cardia zum Pylorus 26—32 cm;

3. durchschnittliche Querachse, gemessen von dem am meisten ausgebuchteten Punkte des Fundus zur kleinen Kurvatur 9—11 cm;

4. durchschnittliche Magenkapazität 2,5—5,5 l.

I. Überblick über die Entwicklung der Lehre vom Schrumpfmagen.

Am häufigsten ist die Hypertrophie der Magenwandung lokalisiert und auf den Pylorus beschränkt. Man begegnet ihr öfter kongenital (Landerer, Maier, Peden), in anderen Fällen ist sie erst später acquiriert (Boas, Nauwerck, Tilger), und dann ist es entweder eine funktionelle Hypertrophie oder die Verdickung ist das Resultat einer Neubildung, in der Regel eines Karzinoms. Vielfach setzt sich dabei die Dickenzunahme der Magenwandung vom Pylorus streckenweise gegen die Cardia zu fort. Ebenfalls auf Rechnung eines Karzinoms und zwar speziell eines Scirrhus (Dittrich, Ebstein, Eppinger) wurde die in sehr seltenen Fällen auftretende totale Magenschrumpfung gesetzt, dessen Typus, der Feldflaschenmagen in den neuen Lehrbüchern der speziellen pathologischen Anatomie (Kaufmann) entsprechende Aufmerksamkeit gefunden hat und somit wohl allgemein bekannt sein dürfte. Ganz unter demselben makroskopischen Bilde kann der einfach entzündliche Schrumpfmagen auftreten, so dass ohne mikroskopische Untersuchung eine sichere Diagnose absolut unmöglich ist. Es ist daher begreiflich, wenn in den Zeiten vor Entwicklung der Mikroskopie kaum sicher festzustellende Fälle vorzufinden sind und dass man sich bei einer eventuellen Entscheidung mit einer gewissen Wahrscheinlichkeit begnügen muss. Den ersten Fall von teilweiser Magenschrumpfung glaube ich bei Luther (1799) in einer Abhandlung über „Verhärtung und Verengerung des Magens“ gefunden zu haben. Er berichtete von einer Jungfrau, die $1^1/_2$ Jahre an heftigsten Krämpfen und Schmerzen im Abdomen litt. Bei der Sektion war der Magen an seiner kleinen Kurvatur mit der Leber verwachsen, daselbst die Wand in einer Ausdehnung von 4 Zoll verknorpelt und $1^1/_2$ Zoll dick, auf Schnitt weiss. Am Rande dieser Zone zwei Perforationsöffnungen, aus welchen sich Magen-

inhalt in die Bauchhöhle entleerte. Gegen den Pylorus zu ist die Magenwand nicht mehr verdickt. Luther nimmt an, dass die Perforationen durch Würgen und Pressen bedingt worden seien. Wahrscheinlicher ist es, dass es sich um frischere, perforierte Ulcera rotunda gehandelt hat; dieVerknorplung bezw. die Hypertrophie der Wandung aber ist durch Vernarbung von Substanzverlusten früherer Ulcera zustande gekommen, wie es auch von Canstatt, Hoche, Marcy und Griffith als ein ätiologischer Punkt für die Magenschrumpfung hervorgehoben wird. Ein ebenfalls etwas zweifelhaftes Bild gab Beyerle (1816).

Die erste grundlegende Anschauung über die Erkrankung stammt von Cruveilhier (1829), welcher klar und deutlich an Hand eines Falles bei einer 72jährigen Frau zwischen Hypertrophie und Karzinom unterscheidet. Kurz vor deren Tod trat unstillbares Erbrechen ein. Sektion: Sehr beträchtliche Verdickung des Pylorus und der angrenzenden Partien des Magens. Subserosa und Muscularis verdickt; hauptsächlich war die Submucosa hypertrophiert bis auf ca. 1 cm. Als Ätiologie kennt Cruveilhier Irritationen verschiedenster Art und empfiehlt daher als beste Therapie Diät und Ruhe. Im weitern beschäftigte sich Andral (1829) mit der Hypertrophie der Magenwände, welche oft für eine bösartige Neubildung angesehen werde. Das Wesentliche sei eine Verdickung der Submucosa. Die Erkrankung tritt gewöhnlich erst vom 35. Jahre an auf und wird nach dem 65. Jahre wieder seltener. Der häufigste Sitz der Neubildung ist der Pylorus, und die dort stark ausgesprochene Wandverdickung verliert sich gegen den Fundus hin allmählich. Bleibt diese Veränderung nur zirkumskript, so zeigt die Schleimhaut oft den sog. Etat mamelonné, während bei allgemeiner Hypertrophie die Schleimhaut ganz glatt bleiben kann. Er beschreibt auch die Fächerung der Muskulatur, bedingt durch weisse Faserzüge, die von der Submucosa zur Subserosa ziehen und einfach von einer Wucherung des dort normaliter abgelagerten Bindegewebes abzuleiten sind. Es entspinnt sich später gerade darüber ein Meinungsaustausch, ob diese Fächerung der Muskulatur für Karzinom spreche [Carswell, Hodgkin, Lebert, Joh. Müller (1838), Rokitansky] oder nur einer Hypertrophie des Bindegewebes seine Entstehung verdanke (Hope, Bruch).

Der Engländer Boulton (1862) stellte die Diagnose einer fibroid infiltration des Magens nach chronischem Alkoholismus in vivo.

Eine klassische Bearbeitung erfährt der Gegenstand durch Brinton (1862). Die weniger stark entwickelte Form der Magenschrumpfung ist nicht gerade selten. Auch er betont ihre grosse Ähnlichkeit mit Karzinom. Der Magen sieht perlweiss aus, das Wandgewebe ist verdichtet, hart und knorplig. Das Messer kann beim Durchschneiden der bis auf das 8 fache verdickten Wand knirschen. Die verschiedenen Schichten sind von einander deutlich getrennt. Als Ursache der Verdickung spricht Brinton eine in allen Häuten aufgetretene interstitielle Ausschwitzung an. Der Haupterkrankungsherd ist in der Submucosa, deren Durchmesser 10- bis 20 mal vermehrt sein kann. Die Serosa verliert meist ihren Epithelbelag; in der Subserosa findet sich ebenfalls dieselbe Ablagerung wie in der Submucosa, sie wird dadurch 7- bis 10mal dicker wie normal. Die Muskulatur ist gefächert, und ihre Volumszunahme ist als eine Arbeitshypertrophie anzusehen. Durch die fortschreitende Verdickung der Magenwand bildet sich fast regelmässig eine Verengerung des Lumens aus; zugleich tritt auch eine Hemmung der Funktion und der Blutzirkulation durch Druck auf die Gefässe ein. Für die Bezeichnung der Krankheit verwirft Brinton die bis dahin vorgeschlagenen Namen, so Gastritis, da nicht die Drüsen, welche das spezifische Sekret des Magens absondern, erkrankt sind; auch mit der Bezeichnung Hypertrophie (Bruch, Fox) ist er nicht einverstanden, da weder das Organ an sich, noch seine Bindegewebsfasern vergrössert sind, die Hypertrophie der Muskulatur aber nur eine Kompensationserscheinung und folglich auch kein Hauptcharakteristikum sei. Als Sclerosis (Snellen) könne man die Affektion nicht bezeichnen, da diese Eigenschaft erst in spätern Stadien hinzutrete. Fibroid infiltration (Jones) befriedigt Brinton auch nicht. Als Ausgangspunkt der Entzündung sieht er das perivaskuläre, faserige Bindegewebsnetz an und findet daher die grösste Ähnlichkeit mit dem Prozess der Lebercirrhose. So nennt er die Krankheit aus Analogie: „Cirrhosis ventriculi“ oder „Linitis plastica“ (rete ex lino facto).

Von den deutschen Autoren berichtet Bruch (1849) in einer grösseren Monographie über Magenkrebs und Hypertrophie der Magenhäute. Unter 30 Fällen von Wandhypertrophie im Verdauungstraktus finden sich 13, wo am Magen entweder alle Wandschichten oder doch Submucosa und Muscularis zusammen affiziert sind. Bruch versucht eine präzisere anatomische Differentialdiagnose zu stellen: Die Hypertrophie besteht in einer Vermehrung der normalen Substanz mit Beibehaltung ihrer Textur und Figuration.

Oft hypertrophiert nur die Muscularis. Sind alle Häute verdickt, so sind doch die einzelnen Schichten stets von einander unterscheidbar. Klinisch soll bei Hypertrophie mehr eine diffuse Resistenz, bei Karzinom ein höckeriger Tumor im Epigastrium palpabel sein. Lange Krankheitsdauer spricht gegen Karzinom. Ätiologisch scheinen bei der Hypertrophie Magenkatarrhe und anhaltendes Erbrechen, auch auf nervöser Grundlage, eine Rolle zu spielen. Bamberger (1855) führte als weitere Ätiologie für das Zustandekommen eines Schrumpfmagens Blutstauung infolge von Leber-, Herz- und Lungenkrankheiten an. Martin (1856) betont, dass Erbrechen gleich nach der Nahrungsaufnahme für Schrumpfmagen spreche.

Carrière (1864) und schon vor ihm Wilks (1862) tragen ein neues Moment zur Frage bei, indem sie annehmen, dass eine chronische Peritonitis den Ausgangspunkt für eine Hypertrophie der Magenwände abgeben könne. Horn (1869) diagnostizierte in vivo eine Magencirrhose — gleichmässig diffuse Härte des ganzen Magens mit glatter Oberfläche, Brechen kurz nach der Mahlzeit — welche sich auf innerliche und äusserliche Verabreichung von Jod besserte. Lesser (1876) findet die Erkrankung meist bei Männern; er beschreibt auch eine Heilung, wie sie schon von Bruch in einem Falle von Meyer angenommen und von Koller und Smith bestätigt wird. Therapeutisch verordnete Lesser Diät, wenig reizende Speisen, keinen Alkohol, Magenspülungen, Jodkali 4,0 : 200,0 innerlich und Tinctura jodi äusserlich. Abusus alcohol. und Lues stellt Lesser zum Schrumpfmagen in ursächliche Beziehung. Nauwerck (1878) hebt ganz besonders die bei der chronischen Gastritis in so hohem Masse vorhandene Neigung zu Hyperplasie und Hypertrophie des Gewebes hervor.

Nothnagel (1879) vermisst trotz ausgesprochener Magensymptome (Brechen, namentlich nach festen Speisen und Aufstossen) jegliche Resistenz oder gar Tumorbildung im Epigastrium. Sein Patient geht unter den Zeichen einer perniziösen Anämie zu Grunde. Sektion: Hochgradige, allgemeine Blässe, zahlreiche Hämorrhagien in die Schleimhäute und serösen Häute. Der Magen ist stark verkleinert, seine Längsachse nur 12 cm, der Querdurchmesser 6 cm. Das Lumen entspricht ungefähr der Grösse einer Birne. Die Wandung ist verdickt und hart; gegen den Pylorus zu wird die Submucosa beinahe 1 cm dick. Mikroskopisch fehlen in der Schleimhaut die Drüsen, an ihrer Stelle findet sich welliges,

fibrilläres Bindegewebe. Die Submucosa ist schwielig und zellarm. Als Ätiologie gibt Nothnagel eine eventuell früher bestandene Gastritis phlegmonosa an. Da in der Mehrzahl der Cirrhosen die Labdrüsen atrophieren, so ist die Störung der Funktionen eine doppelte, neben der chemischen auch eine mechanische infolge der Schrumpfung. Durch verringerte Kapazität wird nur wenig Nahrung auf einmal eingenommen, und schon nach einigen Bissen hat Patient das Gefühl der Völle. Bei Sondenuntersuchung kann man das untere Ende nicht durch die verdickten Magenwände durchfühlen. Jugendliches Alter, langsamer Verlauf bis zu einem Jahrzehnt und mehr, Fehlen von Blutbrechen, Nachweis von Abusus alcohol. tragen mit dazu bei, die Diagnose mit Wahrscheinlichkeit zu stellen.

Von besonderem Wert für die Lehre des Schrumpfmagens ist eine eingehende Arbeit von Hanot und Gombault (1882); für sie ist der Prozess eine hypertrophische Sklerose der Submucosa, die sich mit Veränderungen in der Mucosa kombinieren, aber auch für sich allein bestehen kann. Patient war Schuhmacher, 45 Jahre, seit einem Jahre leidend; 1 mal Blut gebrochen, nachher kein Brechen mehr; Diarrhöen, Kräftezerfall. Sektion: chronische Peritonitis, grosses und kleines Netz geschrumpft und verdickt. Magenwand um den Pylorus in einer Ausdehnung von ca. 2 cm bis auf 1,5 cm verdickt; die hintere Magenwand ist an der Cardia und am Pylorus mit dem retroperitonealen Bindegewebe verwachsen. Einzelne vergrösserte Lymphdrüsen zeigen nirgends Tumoreinlagerungen. Mikroskopischer Befund durch Abbildungen erläutert: Verdickung sämtlicher Schichten der Magenwandung, Submucosa bis auf das 5fache verdickt; Fächerung der Muskulatur. Das subperitoneale Gewebe und das Ligamentum hepato-duodenale bestehen aus dichtem, fibrösem Gewebe. Das alles spricht gegen ein Karzinom. Für die Ätiologie kommen in Betracht Alkoholismus, Gastritis phlegmonosa (Rokitansky), Trauma (Snellen), Peritonitis, die sich sekundär auf den Magen ausdehnt (Wilks, Carrière). Wie sich aus einer chronischen Perihepatitis eine eigentliche Lebercirrhose ausbilden kann, so ist auch beim Magen die Möglichkeit gegeben, dass, wie im Falle von Hanot und Gombault, eine Perigastritis oder eine Retroperitonitis zur Sklerose und Verkleinerung des Magens führt.

Tilger (1893) hält mehr an einer primären Beteiligung der Mucosa fest. Meinel (1902) erkannte den von Tilger bearbeiteten Fall als Karzinom; er lehnt überhaupt das Bestehen einer

gutartigen Pylorusstenose ab, so lange nicht neue und bessere Beweise für eine solche geliefert würden. Für ihn genügt eine lang andauernde Irritation zum Hervorbringen einer hypertrophischen Gastritis nicht. Ewald (1893) beschreibt eine Form von chronischer Gastritis mit starker Bindegewebswucherung, wodurch die Drüsen ungenügend ernährt werden und zerfallen.

Bret und Paviot (1894) betrachten die Hypertrophie sous-muqueuse als ein Karzinom mit sehr stark vorherrschendem Stroma. Charcot, Bouchard und Brissaud berichten, dass sie bei einem Hunde experimentell durch chronische Alkoholvergiftung eine sogenannte Gastrite scléreuse périglandulaire systématique erzeugen konnten, wobei das periglanduläre Bindegewebe wuchert. Das ist für Petibon (1895) das Anfangsstadium der Gastrite avec sclérose hypertrophiante. In einem von Brissaud (1900) mitgeteilten Falle wurde die in vivo gestellte Diagnose durch die Operation bestätigt. Die Rétropéritonite calleuse braucht bei der Linitis nicht aufzutreten, ist sie hingegen stark ausgesprochen, so darf man Lues als Ätiologie annehmen.

Hemmeter und Stokes (1901) diagnostizierten eine chronisch hypertrophische Gastritis syphilitischen Ursprungs. Pat. litt an Schmerzen, Erbrechen, vertrug nur kleine Mengen Nahrung; eine mit CO_2 versuchte Magenaufblähung fiel negativ aus. Syphilis manifestiert sich mikroskopisch als Zellinfiltration, teilweise in grösseren Herden auftretend, deren Zentren nekrotisch sind. In späteren Stadien herrscht dichtes, faseriges Gewebe vor, besonders in der Submucosa. An den Gefässen beobachtet man Endarteriitis und Endophlebitis obliterans, hyaline Thrombosen.

v. Cackovic (1902) nimmt als einzig sicher bewiesene Ursache des Schrumpfmagens nur das diffus ausgebreitete Magenkarzinom an, von Riegel Cancer atrophicans genannt. Bei zwei Patienten, wo er die Diagnose stellte, handelte es sich um ein solch diffus infiltrierendes Karzinom mit zugleich bestehender Hyperplasie der Submucosa und Hypertrophie der Muskulatur. Die Symptome leitet v. Cackovic ab aus der Kleinheit des Magens und der harten, verdickten Wand. Er vergleicht den verkleinerten Magen treffend mit einer Flasche; wie diese beim Überfüllen einfach überläuft, so tut es auch der Magen, da durch die Starre der Wandung der Inhalt nicht rasch genug weiter befördert werden kann, um der frisch eingeführten Nahrung Raum

zu geben. Folli und Bernardelli (1902) bringen 4 Fälle von Magenschrumpfung; ihre mikroskopische Diagnose war Karzinom.

Feser (1903) referiert in seiner Dissertation über einen Patienten von Joh. Müller (Würzburg 1902). Vor 17 Jahren luetisch infiziert, bekam Patient erst jetzt Magenbeschwerden, Druckgefühl, konnte nur wenig auf einmal essen, Erbrechen. Bei der längeren Dauer des Leidens, über 2 Jahre, wurde ein Karzinom ausgeschlossen, auch Ulcussymptome waren nie aufgetreten. So wird von Joh. Müller und Feser der Fall als eine chronisch sklerosierende, luetische Gastritis aufgefasst. Es trat dann auch infolge einer Schmierkur, strenger Diät und methodischer Dehnung des Magens mit Wasserfüllungen Besserung ein. Den primären Sitz der Erkrankung verlegt Feser in die Submucosa und betrachtet die Hypertrophie der Muskulatur als eine Arbeitshypertrophie. Neben dem Alkohol spielt ätiologisch ganz besonders die Syphilis eine Rolle, die sogar in der Mehrzahl der Fälle anamnestisch zu eruieren sei. Sie tritt in der Form einer diffus ausgebreiteten Bindegewebswucherung auf. Die Grundlage zu dieser Anschauung gibt eine Arbeit von Gross (1903). Während Hemmeter und Stokes bei ihrer luetischen Gastritis Infiltrationsherde und Alterationen der Blutgefässe fanden (s. o.), konnte Gross nirgends spezifisch syphilitische Veränderungen wahrnehmen. Er stellt neben die gummöse Form noch eine einfach irritative, fibrös hyperplastische Entzündung mit Umwandlung des zelligen Infiltrates in Bindegewebe. Und gerade die Verdickung der Serosa soll für Lues typisch sein.

Hoche (1903) betonte für das Auftreten der fibrösen, submukösen Veränderungen den pathogenetischen Einfluss des chronischen Magengeschwürs.

Jonescu und Grossmann (1905) beobachteten an einem stark geschrumpften, kaum 2 Finger breiten Magen eine ausserordentliche Verdickung der Submucosa und der Subserosa. Neuerdings untersuchte Oehler (1905) eine totale Magenschrumpfung im Anschluss an eine ausheilende phlegmonöse Gastritis. Auch Schnarrwyler (1906) sah bei einer Gastritis phlegmonosa eine recht erhebliche Wandverdickung.

Bei einem Falle von Henke (1906) aus dem Tübinger pathologischen Institut handelte es sich um eine über den ganzen Magen ausgedehnte gleichmässige Verdickung der Wandung, die sich sehr hart anfühlte. Daneben bestand eine ausgesprochene Elephantiasis der unteren Extremitäten und Ausguss des kleinen

Beckens mit einer fibrösen, starren Masse. Mikroskopische Untersuchung des Magens: Sehr starke fibröse Wucherung, namentlich der Submucosa.

Für die näheren Details verweisen wir auf die im Literaturverzeichnis möglichst vollzählig und genau zusammengestellten Originalarbeiten.

Klinisches Bild des einfach entzündlichen Schrumpfmagens (Zusammenfassung):

1. Die Ätiologie ist sehr mannigfaltig. Es kommen in Betracht: Ulcera rotunda, Gastritis phlegmonosa, chronische Gastritis (Abusus alcoholicus), anhaltendes Erbrechen, Ätzungen, Blutstauung bei Leber-, Herz- und Lungenkrankheiten, Lues, chronische Perigastritis, Peritonitis und Retroperitonitis (z. B. primäre Zuckergussleber), Traumen.

2. Die Symptome ergeben sich aus den gastrischen Störungen: Aufstossen, Appetitlosigkeit; örtlicher Druck und Schmerz sind weniger konstant. Infolge des verringerten Magenvolums tritt beim Essen gleich das Gefühl der Völle ein; es kann nur wenig Nahrung auf einmal genossen werden, sonst sofortiges Erbrechen. Der Stuhl ist häufiger obstipiert. In der Mehrzahl der Fälle Ascites.

3. Die Diagnose stützt sich einmal auf die subjektiven Beschwerden des Patienten, dann auf den objektiven Befund. Es wird die Kapazität des Magens bestimmt, der Versuch, ihn aufzublähen, misslingt; eine Sonde vermag nur 40—50 cm weit einzudringen, ihr unteres Ende lässt sich von aussen nicht durchtasten. Im Epigastrium fühlt man eventuell einen Tumor mit glatter Oberfläche, durch eine Perigastritis adhaesiva kann dessen freie Beweglichkeit eingeschränkt sein.

Zur Differentialdiagnose gegenüber dem spezifischen, dem karzinomatösen Schrumpfmagen sind für den einfach entzündlichen Schrumpfmagen 4 Punkte wesentlich: 1. die längere Krankheitsdauer (3—10—15 Jahre); 2. das jüngere Alter (vom 35. Jahre an); 3. das Fehlen der Metastasen und 4. das in der Regel mangelnde Blutbrechen.

4. Die Therapie ist in erster Linie diätetisch. Patient erhält häufig geringe Mengen bestnährender, nicht reizender Speisen, auch Nährklysmen; keinen Alkohol. Der Stuhl ist stets zu regeln. Daneben werden Magenspülungen angewendet und

methodisch ausgeführte Dehnungen des Magens mittelst Wasserfüllungen versucht.

Medikamentös gibt man innerlich Jodkali und äusserlich Tinct. jodi und Jodsalben. Wo Verdacht auf Lues besteht, verordnet man eine Schmierkur.

Immer ist auch an die chirurgische Behandlung zu denken. Der Magen wird dort, wo der Schrumpfungsprozess schon zu weit vorgeschritten ist, reseziert; in leichteren Fällen legt man eine Gastrojejunostomie an.

II. Eigener Fall.

Anamnese und Krankengeschichte: Herr Professor W. His hat mir in liebenswürdiger Weise die Krankengeschichte überlassen, welcher ich folgendes entnehme: Joh. Christian H., Eintritt auf die medizinische Klinik 31. Dezember 1901, Alter $61^1/_2$ Jahre, Maler. Krankheit: Bronchitis chronica, Asthma, Degeneratio cordis. Keine venerische Infektion. Potus: Selten etwas Wein, kein Bier, zeitweise Temperenz. Mit 23 Jahren Gliedersucht, 2 Jahre später mehrere Anfälle von Bleikolik. Im März 1901 erkältete sich Patient, litt an starker Dyspnoe und Husten. Im November zweite Erkältung, grosse Atemnot, Husten, Stechen auf der Brust, Stuhlgang o. B. Status: Blasser Patient, Zunge wird gerade hervorgestreckt. Herzdämpfung 1 Finger innerhalb der linken Mammillarlinie; Spitzenstoss im 5. Interkostalraum ausserhalb der Mammillarlinie schwach zu fühlen. Töne: an der Spitze kein I. Ton, blasendes systolisches Geräusch, ebenso über dem Sternum. An der Pulmonalis und der Aorta lautes systolisches und leises diastolisches Geräusch. II. Pulmonalton verstärkt. Puls stark gespannt, hart, celer. Abdomen etwas aufgetrieben, kein flüssiger Inhalt. Leber am unteren Rand des Rippenbogens.

12. I. 1902. An allen Ostien lautes, blasendes, systolisches Geräusch, am stärksten über der Aorta.

20. I. Am Halse systolischer Venenpuls. Leberrand 3 Finger unterhalb des Processus xyphoides gut fühlbar, pulsiert.

Im Februar leichte Pleuritis.

3. III. Im Harn Eiweiss positiv. Druckgefühl im linken Hypochondrium. Patient erholt sich sonst gut.

12. III. Druckgefühl in der Magengegend. Bei Anstrengungen immer noch Atemnot.

15. IV. Appetit nicht befriedigend.

29. IV. Austrittsstatus: Absolute Herzdämpfung III. Interkostalraum, Mitte Sternum und 1 Finger ausserhalb der linken Mammillarlinie. Relative Dämpfung II. Interkostalraum, rechte Parasternallinie und 2 Finger ausserhalb der linken Mammillarlinie. Spitzenstoss VI. Interkostalraum, 1 Finger ausserhalb der linken Mammillarlinie. Herzaktion regelmässig. An allen Ostien lautes, systolisches Geräusch besonders an der Spitze; leises, kurzes, diastolisches Geräusch über der Aorta. Systolischer Venenpuls am Halse. Leber überragt den Rippenbogen um 2 Finger, pulsiert fühlbar. Puls regelmässig, Aussehen, Allgemeinbefinden und Schlaf gut. Bei leichten Anstrengungen,

besonders beim Treppensteigen heftige Atemnot und Herzklopfen. Klinische Diagnose: Insuffizienz der Aortenklappen, der Mitralis und Tricuspidalis (?) Myodegeneratio cordis. Nephritis chronica.

Vom Hausarzte des H., Herrn Dr. S., wird Potatorium wenigstens für die letzten 10 Jahre vor Spitaleintritt entschieden negiert. Ebenso ist ihm von einer Magenerkrankung oder einer überstandenen Peritonitis nichts bekannt. Aus den Erkundigungen, die ich selbst bei den Angehörigen des Patienten erhoben habe, liess sich ausser dem Angeführten nichts Neues eruieren. Auch von dieser Seite wird Potatorium und eine auf Gastritis phlegmonosa hinweisende akute Erkrankung des bestimmtesten bestritten.

Patient kam 2 Monate nach Spitalaustritt, im Juni 1902, in poliklinische Behandlung zu Herrn Dr. V. mit Klagen über brennende Schmerzen linkerseits, welche nach dem Essen besser werden; kein Aufstossen, Stuhl täglich 1 mal. Ausser vergrösserter Leberdämpfung ergab Untersuchung im Abdomen nichts Positves. Dagegen fand sich die Herzdämpfung vergrössert, Spitzenstoss im VI. Interkostalraum 3 cm ausserhalb der Mammillarlinie, systolische Geräusche an allen Ostien. Im August 1902 immer noch dieselben Schmerzen, kein Appetit. Im November haben die Schmerzen etwas nachgelassen. Diagnose: chronischer Magenkatarrh; daneben traten noch hauptsächlich Symptome von Seiten des Herzens in den Vordergrund, Engigkeit, geschwollene Füsse, opaleszierender Urin, Bronchitis chronica. Im Jahre 1903 wegen letzterer Erscheinungen wieder in ärztlicher Behandlung. Im Frühjahr 1904 Eintritt in das Pfrundhaus. Der Arzt desselben, Herr Dr. Hoffmann, hat mir freundlichst die nachfolgenden Notizen zur Verfügung gestellt: Seit 9 Monaten Abnahme des Appetits und Auftreibung des Abdomens. Hautödeme. Verlegung in das Krankenzimmer. Zweimalige Punktion von 9 l seröser Flüssigkeit ohne Blutbeimischung. Stuhl regelmässig, ohne Beschwerden. Brechen erst 2 Tage vor dem Tode.

Klinische Diagnose: Carcinoma hepatis, omenti etc. Ascites.

Aus dem Sektionsbericht (Sektionskurs des Herrn Prof. Kaufmann): Protokoll No. 611, 1905, 6. Dezember. Alter 65 Jahre 4 Monate. Magere, männliche Leiche, schmutziges Hautkolorit. Fluktuation im Abdomen. Subkutanes Fettgewebe und Thoraxmuskulatur spärlich. Bei Eröffnung des Abdomens entleeren sich 1800 cm³ seröser Flüssigkeit.

Brusthöhle: Zwerchfellstand links 5. Interkostalraum, rechts 6. Rippe. In der rechten Pleurahöhle 1 l blutigseröser Flüssigkeit, in der linken $^1/_2$ l mit Fibrinflocken untermischten ähnlichen Inhalts. Im Herzbeutel ca. 150 cm³ hellgelber Flüssigkeit. Herzbeutel sowie Epicard milchig-weiss verdickt. Herz grösser, Masse quer an der Basis 13,5 cm, von der Basis zur Spitze 13,0 cm, grösste Dicke 9,5 cm. Bei Herausnahme des Herzens entleert sich viel Blut und Cruor. Tricuspidalis für 5 Finger durchgängig, Klappe weisslich verdickt, ebenso weisslich verdickt stellenweise das Endocard des rechten Ventrikels. Muskulatur rechts 1 cm dick. Mitralis für 2 Finger durchgängig, Klappe verdickt. Muskulatur links 1,5 cm dick, auf Schnitt braunrot. Die Aortenklappen sind derb; Umfang der Aorta über den Klappen gemessen 9 cm, ihre Intima verdickt, gelblich-weiss. Coronararterien Intima glatt.

Linke Lunge durch feste, fädige Adhärenzen am Thorax fixiert, sonst Pleura-Oberfläche glatt. Pleura von einem grauweissen Netzwerk

durchzogen, daneben zahlreiche ebenfalls grauweisse, miliare Knötchen. Pleura diaphragmatica zeigt starke Tumorinfiltration. Auf Durchschnitt Oberlappen von hellbraun-roter Farbe mit leichten anthrakotischen Flecken, reichlich schaumige Flüssigkeit ausdrückbar. Unterlappen etwas dunkler und luftärmer, nirgends Tumor sichtbar. Bronchien mässig weit, enthalten ziemlich viel Flüssigkeit. Gefässe o. B. Hilusdrüsen anthrakotisch, o. B.

Rechte Lunge: In der Pleura des Mittel- und Unterlappens zahlreiche, zum Teil bis erbsengrosse, flache, graue Knötchen, die an der Pleura diaphragmatica zu einem grauen Überzug konfluieren. Auf Durchschnitt Lunge rotbraun, fest, zäh, sehr wenig lufthaltig; Lungenschwimmprobe aus unteren Partien negativ. Bronchial- und Hilusdrüsen o. B., anthrakotisch.

Halsorgane: Zunge und Pharynx o. B. Ösophagusschleimhaut rötlich injiziert. Schilddrüsenlappen zum Teil mit verknöcherten und durchbluteten kolloiden Knoten. Halslymphdrüsen anthrakotisch. Ductus thoracicus o. B. Intima der Aorta zeigt über das Niveau erhabene, runde, gelbliche Flecken.

Bauchhöhle: Die Gedärme sind mit einem grauen Belag überwachsen, besonders am Mesenterium, daher nicht beweglich. An der Serosa hier und da transparente Knötchen. Colon transversum verdickt, nach hinten retrahiert und fixiert. An Stelle der Leber ein stumpfes Organ. Ligamentum teres und Peritoneum parietale verdickt, von schwartiger Natur. Coecum gleichfalls mit schwartig verdickter Serosa. Unten an der Vorderseite der Leber wölbt sich die kugelige Gallenblase stark hervor. Magenoberfläche derb, schwartig anzufühlen. Nach Herausnahme des mit Knötchen bedeckten und ziemlich stark verklebten Dünndarmkonvoluts, zeigt sich, dass das Colon durch derbe Schwarten mit dem Peritoneum und dem Magen eng in Zusammenhang steht.

Der Magen zeigt nach seiner Eröffnung das Bild des Feldflaschenmagens; die Wand ist stark verdickt, bis 2 cm, schwartig, ödematös. Das Lumen ist stark eingeengt, die Schleimhaut höckerig, gewulstet, an der hinteren Fläche ziemlich glatt. Die Höhen der Höcker sind gerötet. Länge des Magens 15 cm, grösster innerer Umfang 9,5 cm.

Duodenum o. B. Schleimhaut gallig verfärbt. Bursa omentalis durch Schwartenmassen vollständig geschwunden.

Milz mit Zuckerguss bedeckt; Grösse 8,5 : 4,5 : 3,5. Auf Schnitt Pulpa zäh, fest, dunkelbraunrot. Follikel und Trabekel sichtbar. Leber mit zuckergussartigem Überzug; klein, Masse 19 : 14 : 3. Auf Schnitt Parenchym gelb, braunrot. Konsistenz fest. Zeichnung ziemlich undeutlich, pseudoacinös.

Dünndarm an dem stark narbig karzinomatös geschrumpften Mesenterium fixiert, bildet ein wenig voluminöses Konvolut, ist vollständig durchgängig, Schleimhaut ödematös, Wandung ziemlich dick. Die Serosa zeigt fibröse und fibrinöse Auflagerungen und Stränge und zahlreiche miliare Knötchen von blassgrauer Farbe; stellenweise injizierte Gefässe. Processus vermiformis 3 cm lang, dickwandig, nach unten dem Coecum anliegend. Colon ascendens: Schleimhaut faltig, ödematös, schlaff. Wand des Colon descendens verdickt, ebenfalls ödematös, schwielig; auf der Serosa zahlreiche, dicke, höckerige Knötchen. Im Colon descendens befindet sich ungefähr in der Höhe des unteren Nierenpols eine ca. für einen Bleistift durchgängige Stenose, die dadurch zustande kommt, dass durch narbige

Schrumpfung des Serosaüberzugs der Darm auf eine kleine Strecke zusammengeschoben wird.

Pankreas liegt in schwieligem, ödematösem Gewebe; auf Schnitt graurötlich, von guter Konsistenz.

Linke Niere klein, Kapsel ziemlich leicht abziehbar; Oberfläche wenig granuliert; Konsistenz derb. Auf der Oberfläche einige Cysten. Auf Durchschnitt Rinde atrophisch, diffus in die Pyramiden übergehend. Zahlreiche sklerotische Gefässe sichtbar. Nierenbecken o. B. Rechte Niere etwas kleiner wie die linke, sonst ähnlich wie diese. An verschiedenen Stellen der Konvexität alte Infarktnarben. An der hinteren Fläche ein linsengrosses, gelbweisses, derbes, vorspringendes Knötchen. Nierenbecken enthält etwas trübe, eiterähnliche Flüssigkeit.

Vena cava inferior o. B. Bauchaorta mit zahlreichen gelblichen Verdickungen der Intima.

Harnblase ziemlich stark retrahiert, Schleimhaut ödematös, gewulstet. Prostata wallnussgross. Samenblasen o. B. Im Plexus prostaticus Thromben. Linkes Vas deferens teilweise verkalkt. Rectum ziemlich weit, am Uebergang in die Flexura sigmoidea findet sich eine sehr enge, für die Kleinfingerkuppe kaum durchgängige Partie; Schleimhaut ödematös, braunrot. Ueber dem Anus erweiterte Venen und ein linsengrosser, gestielter Polyp.

Schädelhöhle: Gefässe der Gehirnbasis zart. Gehirn von guter Konsistenz, auf Schnitt o. B.

Anatomische Diagnose: Carcinoma ventriculi scirrhosum diffusum, Carcinosis diffusa peritonei, pleurae utriusque et pericardii. Ascites, Hydrothorax. Atrophia fusca hepatis. Atrophia et hyaloserositis lienis. Atelectasis et oedema pulmonum. Hypertrophia et dilatatio cordis. Arterio-sclerosis aortae. Atrophia renum (arteriosclerotica?). Cholelithiasis.

Nachtrag zur anatomischen Diagnose: Mikroskopisch kein Karzinom. Carcinosis peritonei etc., eventuell Zuckerguss?

Makroskopische Beschreibung des in Formol konservierten Präparates.

Der Magen ist im Zusammenhang mit dem Duodenum, dem Colon, der Milz und der Leber entfernt worden. Alle diese Organe sind durch schwartige, flächenhafte Verwachsungen fest miteinander verbunden; eine Lösung gelingt nur scharf. Das Netz liegt als ein rundlicher, kleinfingerdicker Strang entlang der grossen Kurvatur adhärent; auf Schnitt sieht man die weisslich verdickte Serosa das in Bindegewebsmaschen gelagerte Fett einschliessen. Das Colon transversum ist unter dem Netzstrange an diesen fixiert und nach hinten oben verzogen. Die Bursa omentalis ist vollständig obliteriert. Auch das kleine Netz ist stark geschrumpft und schwielig; in ihm verläuft, etwas gewunden, der Ductus choledochus, seine Wandung ist nicht verdickt, seine Schleimhaut grünlich verfärbt, o. B. Soweit das Peritoneum parietale erhalten ist, zeigt es sich weisslich, von derber Konsistenz. Der Serosaüberzug der Leber und Milz ist zuckergussartig, auf Schnitt bis 3 mm dick.

Der Magen ist an der Vorderfläche über der grossen Kurvatur vom Duodenum bis zum Oesophagus eröffnet. Die am gehärteten Präparate vor-

genommenen Messungen ergeben eine Länge von 12,5 cm. Die Magenwand ist verdickt, starr und derb; an der Grenze des mittleren und unteren Drittels, ca. 4 cm oberhalb des Pylorus, erreicht sie die grösste Dicke von 1,8 cm und flacht sich von hier aus nach beiden Seiten hin etwas ab und beträgt an der Cardia noch 1 cm und am Pylorus 5 mm.

Das Duodenum zeigt an seinem oberen und unteren Ende, wo es auf kurze Strecken vom Peritoneum umgeben ist, leichte Wandverdickung; der Ösophagus ist ganz frei. Der innere Umfang des Magens an der erwähnten Stelle ist 7,5 cm. Beim Versuch der Rekonstruktion der normalen Magenhöhle erübrigt nur ein schmaler, kaum für den kleinen Finger durchgängiger Raum. Die Innenfläche des Magens ist in der oberen Hälfte etwas wulstig, an der Hinterfläche glatter, kein Etat mamelonné, überall von Schleimhaut bedeckt. Auf dem Schnitt durch die Wand ist die Schichtenzeichnung sehr deutlich.

Die Mucosa ist bis 2,5 mm breit, etwas dunkler gefärbt, für das Gefühl eher weich. Keine Ulzerationen und keine Narben sichtbar. Die Wülste der Mageninnenfläche werden nicht durch die Schleimhaut gebildet, sondern sind von der Submucosa aufgebaut. Unter der Cardia sitzt ein kleinerbsengrosser, blumenkohlartiger Polyp. Die Mucosa ist im ganzen auf ihrer Unterlage nur wenig verschieblich.

Auf die Submucosa fällt der Hauptanteil der Gesamtverdickung; ihr grösster Durchmesser ist 11 mm. Sie besteht aus einer schwieligen, mattweissen, homogen aussehenden Masse. Die Muscularis mucosae ist makroskopisch nur undeutlich zu erkennen.

Die Muscularis ventriculi, bis 4 mm dick, ist bräunlich, leicht glasig. Aus der Submucosa ziehen feinere und dickere weisse Bindegewebszüge nach der Serosa, teilen die Muskulatur in Bündel und Bälkchen und bedingen so eine scharf gezeichnete Fächerung. Auf einem zur Längsachse senkrechten Schnitt geht diese Zeichnung verloren.

Die Serosa ist weisslich, schwartig, bis auf 2 mm verdickt, die Subserosa stellenweise bis 8 mm; in ihr ist Fetteinlagerung sichtbar.

Das Colon zeigt auf Schnitt eine Wandverdickung bis auf 7 mm, wobei die Submucosa den anderen Schichten gegenüber prävaliert.

In dem schwartigen Gewebe an der kleinen und grossen Kurvatur, sowie in der Gegend des Leberhilus finden sich einige bis über erbsengrosse Lymphdrüsen, auf Schnitt dunkelgrau, keine Tumormassen.

Auch in der Leber auf hintereinander gelegten Flachschnitten keine Metastasen.

Mikroskopischer Befund.

Zur mikroskopischen Untersuchung wurde einerseits Material (Pericard, Lunge) benützt, das gleich bei der Sektion herausgeschnitten und gehärtet worden ist, neuerdings solches von dem aufgehobenen Präparate aus den verschiedensten Partien des Magens, den Lymphdrüsen, dem Darm, der Milz, der Leber, aus dem Netzstrang und dem Peritoneum. Gehärtet sind die Schnitte in Alkohol und Celloidin, gefärbt mit Hämatoxylin-Eosin, van Gieson, Mallory, mit der Weigertschen Elastinfärbung und mit Sudan; versucht wurde auch die Färbung nach Ramon y Cajal (Revista de Ciencias medicas de Barcelona, No. 5, 10. Marco 1896).

1. Magen. Mucosa: Das Lumen der im ganzen ziemlich gestreckt verlaufenden Drüsenausführgänge ist nicht erweitert, darin sieht man hie und da desquamierte Epithelien liegen. Das feinfaserige Zwischenbindegewebe besitzt zahlreiche Spindelkerne und ist stellenweise stärker gewuchert; die Fasern sind dann verbreitert, von sklerotischem Charakter mit wenig Kernen. Die Schleimhaut ist gefässarm, was sich besonders schön aus der Elastinfärbung ergibt. Das zylindrische Oberflächenepithel fehlt meist; verschiedentlich sieht man Schleimdrüsen. Öfters stösst man auf nekrotische Schleimhautpartien; es ist dabei nur die unterste Drüsenschicht deutlich differenziert, während die aufliegenden Schichten beinahe homogen aussehen und nur ganz spärliche Kernrudimente und Drüsenreste in scholligen Einlagerungen enthalten. Auch sonst im normalen Drüsengewebe treten relativ häufig nekrotische Drüsenalveolen auf, wo die Zellstruktur teilweise und noch einzelne Kerne erkennbar sind. An anderen Stellen hat man scheinbar einen grösseren Komplex abgetrennten Drüsengewebes vor sich, das allseits von Bindegewebe umschlossen erscheint. In dem recht kernreichen Zwischengewebe liegen die Drüsenfundi; ihre Membrana propria ist erhalten, die Zellen sind zylindrisch und einschichtig, die Kerne stehen basal, sind rund, und das Protoplasma ist feinkörnig, nirgends Atypie. Beim weiteren Suchen finden sich aber ganz regelmässige Übergänge dieser tiefer gelegenen Partien mit den oberflächlichen Mucosadrüsen, so dass sie eben nur infolge der hier stärker ausgesprochenen Bindegewebswucherung in die Tiefe verschoben sind. Auch ähnliche, kleinere Partien sieht man stärker von Bindegewebe umwuchert, deren reines Drüsenbild je nach dem Schnitt, ob flach oder längs getroffen, leicht verwischt ist. Doch auch hier sind alle Zellen absolut regelmässig, einschichtig, von gleicher Grösse, keine Polymorphie. Die Kerne sind rund, einzeilig, die Membrana propria ist intakt. Einzelne dieser Drüsenfundi sind cystisch entartet, ihre Zellen beinahe plattgedrückt. In der Nähe der erwähnten nekrotischen Drüsen etwas stärkere Rundzelleninfiltration, an der Grenze zur Submucosa Solitärknötchen. Lymphkapillaren sind wenig vorhanden. Die Muscularis mucosae wird nirgends von Drüsenwucherungen durchbrochen; ihre Gefässwandungen sind verdickt.

Einer besonderen mikroskopischen Berücksichtigung bedarf noch der kleine blumenkohlartige Schleimhautpolyp. Er besitzt einen drüsigen Grundstock, der sich aus der Mucosa erhebt und an den sich schlanke Papillen anschliessen von feinem, lockerem Schleimgewebe. Es fehlt ein Oberflächenepithel. Die Drüsen sind im Längsschnitt getroffen und lassen sich auch in ihrem weiteren Verlaufe im verdickten, mucösen Bindegewebe verfolgen, wo man ihr Lumen erkennt, das beidseits von einer aus regelmässigen, kubischen Zellen bestehenden Drüsenwand begrenzt ist. Die Zellkerne sind rundlich, von gleicher Grösse, einzeilig und ihre Membrana propria intakt. Diese Zellschläuche überschreiten niemals die Grenze der Muscularis mucosae. Das Stützgewebe besteht aus einem sehr feinfaserigen, kernreichen Bindegewebe.

Submucosa: Über die ganze Submucosa ist eine kolossale Bindegewebswucherung ausgedehnt. Dicke, bandartige, homogene, sehr kernarme Fasern bilden den Hauptbestandteil. Durch die parallele Anordnung bleiben zwischen diesen Fasern Lücken bestehen, die von einem zierlichen, feinfaserigen Bindegewebsnetz durchsetzt sind. Oft verflechten sich die Fasern

zu einem äusserst dichten Gewebe. Kerne sind in grosser Zahl vorhanden, meist von schmaler, spindliger oder auch rundlicher Gestalt. Die überall zerstreuten elastischen Fasern erfahren gegen die Muscularis hin eine stärkere Anhäufung. Neben den erwähnten Gewebskernen liegen vereinzelt grössere Zellen, rundlich auch spindelförmig ausgezogen, teilweise mit Ausläufern versehen, mit einem runden oder polymorphen grossen Kern; das sind Granulationszellen, Fibroblasten. In diesem Granulationsgewebe zahlreiche Arterien und Venen, ihre Wandung verdickt, das Lumen dadurch leicht eingeengt. In den Lücken und Spalten des Bindegewebs sind kleinere und grössere Anhäufungen von Leukozyten, oft so stark, dass unwillkürlich der Gedanke eines entzündlichen Ödems sich Raum schafft. Nur in einzelnen Schnitten ist man auf Bilder gestossen, die bei einer flüchtigen Untersuchung mit Karzinomnestern verwechselt werden können. Es sind nämlich relativ wenig Lymphgefässe vorhanden, wo sie aber im Granulationsgewebe auftreten, sind sie stark erweitert und analog der Wandverdickung der Blutgefässe sind auch ihre Wandelemente in Wucherung und Proliferation begriffen (s. Fig. 3). Das Endothel ist an den gesunden Gefässpartien normal platt; dann finden sich an demselben Präparat kubische Formen und von diesen wieder Übergänge in zusammenhängende, grössere, teils runde, teils an den Kanten abgeplattete Zellen mit einem grossen, verschieden gestalteten, runden, ovalen Kern, der oft das Bild der Pyknose zeigt. Das Protoplasma ist feinkörnig, enthält auch Vakuolen und führt so zu einer bienenwabenartigen Zeichnung. Hier und da erkennt man im Protoplasma Einschlüsse anderer Zellen von Kernfragmenten. Auch Bildung von Riesenzellen beobachtet man. In der Umgebung dieser weiten Lymphspalten wuchern in den interfibrillären Räumen vereinzelte Lymphkapillaren in der Form kleinster Stränge von 3—4 Endothelzellen von derselben Beschaffenheit wie die Zellen in den Lymphgefässen. An anderen Stellen treten Komplexe von Ringzellen auf, die ganz an atrophische Fettzellen erinnern.

Muscularis: Die Muskelfasern sind leicht vergrössert, nicht verfettet und nicht kolloid degeneriert. Die Faserkerne sind länglich, scharf ausgesprochen. Das interstitielle Gewebe ist vermehrt und dadurch werden die Muskelfasern auseinandergedrängt. In der Muskulatur selbst keine Infiltration, dagegen Rundzellenanhäufungen in und um die Lymphspalten und in den zwischen die Muskelbündel eindringenden Bindegewebssepten.

Subserosa. Vorwiegend bandartige, sklerotische, kernarme Fasern. Dazwischen junges, feinfibrilläres Bindegewebe mit zahlreichen, spindligen, runden kleineren und grösseren mononukleären Zellen. Elastische Fasern in mässiger Menge, nur an der Grenze zur Muscularis als feines Geflecht, eine elastische Grenzmembran bildend. Gefässe zahlreich, ihre Wandung verdickt, Intimazellen grösser. Im Zwischengewebe herdweise kleinzellige Infiltration, stärker als in der Submucosa. Lymphgefässe erweitert und mit Rundzellen gefüllt; ihre Endothelien gewuchert aus der platten Form zu kubischen und epithelähnlichen Zellen, lockerer und kompakter zusammenhängend, mit grossem, rundem und ovalem Kern. Das subseröse Fettgewebe ist mässig stark entwickelt, manchmal atrophisch, und die Zellen zeigen dann dieselben Ringformen wie im Fettgewebe der Submucosa, stellenweise mit Rundzellen infiltriert.

Serosa: Die Deckzellen fehlen meist, an ihrer Stelle zellreiches, feinfaseriges Granulationsgewebe mit kleinzelliger Infiltration.

2. Peritoneum parietale: Der zellige Oberflächenbelag fehlt. Das Bindegewebe besteht aus verdickten Fasern mit relativ wenigen, meist spindligen Zellen. In den unteren Schichten junges, kernreiches Bindegewebe, es ist mit Rundzellen infiltriert, besitzt junge Gefässe und Lymphspalten, die mit Leukozyten angefüllt sind. Auch im subperitonealen Gewebe ist das Bindegewebe vermehrt. Keine Tumoreinlagerungen.

Der Netzstrang wird von verdicktem, kernreichem Bindegewebe eingekapselt. Sein Fettgewebe wird von derben Fasern mit zahlreichen Infiltrationsherden umzogen. Blutgefässe vermehrt, Lymphgefässe kaum angedeutet. Keine Tumoreinlagerungen.

3. Lymphdrüsen: Sie zeigen eine entsprechende Verdickung der Kapsel und der Balken, das Stützgewebe sprossend und vermehrt. Die sehr zellreichen Follikel treten deutlich hervor. In einer dieser Drüsen haben sich um und in einigen Follikeln grosse Riesenzellen mit homogen aussehendem Plasma gebildet. Keine Tumoreinlagerungen.

4. Darm: In die Submucosa und Subserosa dicke, zum Teil sklerotische Fasern eingelagert; das übrige Bindegewebe ist zellreich und mit Rundzellen infiltriert. Muscularis gut ausgebildet, ihre Fasern vermehrt. Schleimhaut intakt, besitzt einschichtiges Zylinderepithel mit Becherzellen; Drüsengewebe normal, im Zwischengewebe Leukozyten.

5. Leber: Kapsel stark verdickt; Kerne der breiten Fasern mehr oder weniger reichlich, meist oval, spindlig. Unterhalb der Kapsel im Parenchym öfters herdweise Anhäufung von Rundzellen. Das interstitielle Bindegewebe ist kleinzellig infiltriert, vermehrt und bedingt mikroskopisch eine feine, leicht pseudoacinöse Zeichnung. Blutgefässe erweitert, die Wand der Vena hepatica und der Zentralvenen dicker. Leberzellbalken verschmälert. Keine Tumoreinlagerungen.

6. Milz: Bindegewebsfasern der verdickten Kapsel bandartig, homogen, kernarm, in den tiefern Schichten infiltriert. Das Stützgewebe, besonders den Gefässen entlang, wesentlich vermehrt, die Gefässwandung selbst verdickt. Die zahlreichen, durch die Bindegewebswucherungen gut sichtbaren Follikel sind sehr zellreich. Keine Tumoreinlagerungen.

7. Pericard: Das Epithel ist stellenweise erhalten, kubisch. Die Bindegewebsfasern sind wellig, dick, bandartig und kernarm. Das subperikardiale Fettgewebe ist kleinzellig infiltriert und besitzt viele Gefässe. An der äusseren Begrenzung sprosst kernreiches Granulationsgewebe. Keine Tumoreinlagerungen.

8. Lunge und Pleura: Das Grundgewebe der makroskopisch knötchenartig verdicken Pleura besteht aus zartem und derbfaserigem Bindegewebe. Die feinen Fasern sind sehr kernreich, kleinzellig infiltriert, drängen sich zwischen die breitern, bandartigen Fasern hinein und enthalten zahlreiche Kapillaren. An diesen erkrankten Partien fehlt das Deckepithel. Auch das interalveoläre Gewebe ist hier stark hyperplasiert; es durchsetzt die Alveolen, engt dieselben ein. An einigen Stellen herrscht das zellreiche Granulationsgewebe vor und es sind keine Alveolen mehr sichtbar. Andererseits reagieren die Alveolarepithelien auf den Entzündungsreiz durch eigene Wucherungen und bilden kleine, an Drüsen erinnernde Schläuche; diese

Zellen sind regelmässig, leicht kubisch, mit grossem, rundem Kern. Lymphgefässe erweitert, enthalten reichlich Leukozyten. Blutgefässkapillaren ebenfalls erweitert und prall gefüllt. Über die ganze Schnittfläche diffus im Zwischengewebe und in den Alveolarepithelien reichlich Blutpigment abgelagert.

Epikrise.

Klinisch und anatomisch wurde im vorliegenden Falle die Diagnose auf ein Magenkarzinom gestellt; es wird nun unsere Aufgabe sein, nachzuweisen, dass es sich nicht um ein solches handelt, sondern um einen einfach entzündlichen Schrumpfmagen, um eine Magencirrhose, auf deren spezielle Ätiologie später näher einzutreten ist.

Das mikroskopische Bild vom Magen, Peritoneum, Netz etc. wird von einer gewaltigen Bindegewebswucherung beherrscht. Besonders deutlich ist der Gegensatz zwischen dem älteren und dem jungen, sprossenden Bindegewebe ausgesprochen. Die älteren Fasern sind sklerotisch, bandartig verbreitert, beinahe homogen, nur mit wenigen spindligen und runden Kernen. Das junge, feinfaserige Gewebe dagegen ist reich an Kernen, Blut- und Lymphgefässen. Auch Übergänge beider Extreme lassen sich genügend beobachten. Es besteht also eine kontinuierliche Neubildung von Bindegewebe, das sich in sklerotisches Narbengewebe umwandelt, ein produktiver und regressiver Prozess.

Warum ist es kein Scirrhus? Es sind ja in der Literatur Fälle von totaler, karzinomatöser Magenschrumpfung bekannt; auch Hauser und Borrmann beschäftigten sich in ihren sehr eingehenden Monographien über die begleitende Bindegewebswucherung bei Karzinom des Magens. Beim Scirrhus sind die Tumorzellen häufig so spärlich zwischen die Bindegewebsfasern gelagert, dass sie leicht übersehen werden. Anders in unserem Falle, da fehlen die gewucherten Epithelzellen überhaupt, und somit fällt auch die Diagnose eines Karzinoms dahin. Es muss zugegeben werden, dass die Veränderung auf den ersten Blick als maligne Neubildung angesehen werden konnte und dass wir mit einem gewissen Vorurteil an die Arbeit herangetreten sind. Die einzigen Stellen, die mit Karzinom Ähnlichkeit haben, wurden bei der mikroskopischen Beschreibung erwähnt. Es sind das die wenigen, mit gewucherten Endothelien angefüllten und erweiterten Lymphgefässe im Granulationsgewebe der Submucosa und Subserosa. Wie dort beschrieben, haben die gewucherten Endothelien ihre Gestalt verändert; aus der normalen platten sind sie über-

gegangen in kubische und in grössere, miteinander zusammenhängende Formen. Die Zellen sind rund, kantig abgeplattet, mit einem grossen, verschieden gestalteten, runden, ovalen Kern. Im Protoplasma sind Vakuolen, hier und da auch Einschlüsse fremder Zellbestandteile. Des ferneren treten in der Umgebung dieser grösseren Lymphräume vereinzelte gewucherte Lymphkapillaren auf in Form kleinster Zellschläuche von derselben histologischen Beschaffenheit wie die Zellen in diesen Lymphräumen. Eine gewisse Vorsicht erfordern auch die zerstreut im Granulationsgewebe liegenden grösseren Zellen, die als Fibroblasten angesprochen wurden.

Verfolgt man in der Literatur das Verhalten der Lymphgefässe bei chronischen Entzündungen, so hat Köster darüber nähere Untersuchungen angestellt. Die Lymphgefässe erweitern sich zunächst, die Endothelien werden grösser und wuchern. Später tritt Trübung und Zerfall ein. Die Vergrösserung und Formveränderung kann unter Umständen derart sein, dass ganze Lymphgefässstrecken mit grossen, epithelähnlichen Zellen erfüllt sind und Karzinomzellen gleichen. Sind diese Lymphgefässe gar noch geschlängelt und buchtig, so erscheint auf Flachschnitten Alveole an Alveole mit Epithelzellen angefüllt. Auch die platten Zellen der Saftkanälchen vergrössern sich und liegen einzeln oder nur zu wenigen vereinigt verstreut im Gewebe; diese Zellen sind bald rund, bald eckig. Köster beobachtete diese Form häufig in der Submucosa des Darms bei chronischer Dysenterie. Baumgarten beschrieb ebenfalls die Formveränderung der Lymphgefässendothelien bei Erkrankungen der Darmschleimhaut (Enteritis catarrhalis, typhosa, tuberculosa) und der Serosa (Peritonitis), wo sicher Karzinom ausgeschlossen ist. In höheren Graden der Erkrankung sind die Lymphgefässe erweitert, der Endothelbesatz ist doppelt bis mehrfach, und die Zellen füllen das Lumen ganz aus; sie haben epithelialen Charakter, so dass eine Verwechslung mit Krebssträngen leicht möglich ist. Je stärker die primäre Erkrankung, desto höher ist auch der Grad der Veränderungen in den Lymphgefässen. Baumgarten hebt ganz besonders die Wichtigkeit der Tatsache hervor, dass aus solchen Epithelzellen „Gebilde mit den typisch morphologischen Kriterien echter Epithelien hervorgehen können; dass schon einfache entzündliche Reize an dem Lymphgefässendothel Erscheinungen bedingen, welche für sich betrachtet, den histologischen Bildern krebsiger Wucherungen äusserst ähnlich sind“. Marchand

beschrieb die bei chronischen Entzündungen sichtbare Umwandlung der anfänglich platten Endothelzellen der Lymphgefässe. Sie schwellen an, werden kubisch und sehen zuweilen Drüsenepithelien ähnlich. Experimentell konnte er sogar nachweisen, dass bei beginnender Entzündung auch die Adventitiazellen grösser, rund bis polyedrisch und protoplasmareicher werden, dass ihr Kern sich ebenfalls vergrössert. Die Zellen werden kugelig, eckig, in dichten, oft epithelartigen Haufen gelagert. Ausser den genannten Autoren sind diese Veränderungen von den meisten Pathologen gesehen und beschrieben worden (Kaufmann).

Ganz entsprechend verhalten sich die Lymphgefässe in unserem Fall. Im älteren, sklerotischen Gewebe sind sie völlig untergegangen, im Granulationsgewebe dagegen erweitert und mit gewucherten Endothelien von kubischem bis epithelialem Charakter angefüllt. Da es also keine verschleppten Tumorzellen sind, so lassen sich mit absoluter Sicherheit karzinomatöse Veränderungen ausschliessen.

Wenn es sich um ein noch so zellarmes Karzinom handelte, so müssten sich bei der ausgesprochenen sonstigen sogenannten Karzinose mit grösster Wahrscheinlichkeit auch Metastasen in den regionären Lymphdrüsen finden. Diese sind aber klein und bieten ausser einer geringen Vermehrung ihres Stützgewebes und spärlicher Riesenzellenbildung nichts Wesentliches; es fehlt jedenfalls makroskopisch und mikroskopisch jegliche Tumoreinlagerung. Die Riesenzellen sind an und für sich nichts Aussergewöhnliches, sie sind wie die in der Submucosa beschriebenen einmal als Fremdkörperriesenzellen aufzufassen, durch Aufnahme zerfallender Leukozyten und anderer Gewebsbestandteile, oder als gewöhnliche Riesenzellen, entstanden durch Verschmelzung isolierter Zellen oder durch Teilung der Kerne ohne nachfolgende Teilung des Zellkörpers (Marchand), sei es aus Leukozyten, aus Adventitiazellen der Gefässe oder aus Bindegewebszellen. Auch im Peritoneum, im Omentum, Pericard ist nur überall die Bindegewebswucherung, aber nirgends Tumor zu finden. Es dürfen eben nicht von vornherein alle epithelähnlichen Zellen und Zellverbände als Karzinom angesprochen werden; in so schwierigen Fällen wird nur die Berücksichtigung sämtlicher Faktoren eine richtige Diagnose sichern können. Und so weisen wir die Ansicht von Bret und Paviot, dass die Linitis plastica nur eine spezielle Form des Magenkarzinoms sei und als eine Erkrankung sui generis nicht existiere, entschieden zurück.

Die diffuse Rundzelleninfiltration und Anhäufung multinukleärer Leukozyten in einzelnen Herden weisen auf einen entzündlichen Vorgang hin, dem auch die Bindegewebswucherung ihre Entstehung verdankt.

Es findet sich eine aktive Auswanderung von Leukozyten aus den Gefässen mit folgender Umscheidung derselben (s. Fig 4); unter diesen Leukozyten sieht man grössere Zellen mit einem rundlichen, grossen Kern. Marchand hat sich in seiner bekannten Arbeit über den Prozess der Wundheilung eingehend mit den diesbezüglichen Fragen beschäftigt. Die Exsudatzellen bewegen sich amöboid und dringen in die Lymphbahnen und in das Gewebe ein. Sobald ein Entzündungsreiz wirkt, der eine gesteigerte Vitalität zur Folge hat, kehren auch andere Zellformen, insbesondere die Bindegewebszellen, in ihr protoplasmareiches, jugendliches Stadium zurück, sie zeigen Beweglichkeit und das Vermögen einer ausgesprochenen Phagozytose (Marchand). Das sind die grossen oder die Gewebsphagozyten (Makrophagen Metschnikoff) und die Wanderzellen. Ihre Form ist verschieden, rundlich, polyedrisch; ihr Kern gross, rund oder länglich. Sie können einen fein vakuolären Bau besitzen und schliessen häufig Fetttröpfchen ein. Sie haben den sogenannten epitheloiden Typus. Diese Zellen beteiligen sich an der Bildung des jungen Bindegewebes; sie verändern ihre Gestalt, werden länger, spindelförmig und verästeln sich an den Enden zu einem Büschel feiner Fibrillen (Neumann); eventuell erfährt auch das Protoplasma eine teilweise Umwandlung zu Bindegewebsfasern (Ziegler). Diese Granulationszellen oder Fibroblasten haben wir auch in unserem Granulationsgewebe beobachtet.

Was die Ätiologie im speziellen Falle anbetrifft, so wird man sich zweier Krankheitsformen, der Zuckergussleber Curschmann und der perikarditischen Pseudolebercirrhose Pick erinnern, die beide ein unserem Befunde ähnliches anatomisches Bild aufweisen. Die Zuckergussleber ist keine für sich abgeschlossene Krankheit, sondern, wie Rose sich ausdrückt, „klinisch wie anatomisch ein Zustandsbild, das auf sehr verschiedener toxischer wie infektiöser Grundlage erwachsen kann.“ In den seltensten Fällen bleibt die Entzündung auf die Leberkapsel beschränkt (Hübler), häufiger setzt sie sich auf das parietale Peritoneum und nach oben auf die Pleuren und das Pericard fort und führt dort zur Bildung von Schwarten und bindegewebigen Adhäsionen. Der Prozess kann auch mit einer

Pericarditis beginnen, und der Weg ist der umgekehrte. Es handelt sich also vielmehr um eine chronisch fibröse Polyserositis oder Périviscérites der Franzosen. Die jetzige Auffassung (Rose) „will sich des Ausdrucks Zuckergussleber nur als einer Abkürzung weiter bedienen und versteht darunter jene Form von chronischer Polyserositis, wo ein hartnäckiger, jahrelang bestehender Ascites mit anfangs vergrösserter, dann walzenförmig deformierter und verkleinerter Leber das klinische Bild beherrscht". Die Milz ist in $^2/_3$ der Fälle vergrössert. Mikroskopisch erweisen sich die Zuckergussschwarten aufgebaut aus lamellärem, homogenem, kern- und gefässarmem Bindegewebe, das teilweise knorpelähnlich ist; in den tieferen Schichten findet sich entzündliches Granulationsgewebe. Das Leberparenchym zeigt keine Stauungsinduration und keine Entzündungsherde; nur in ganz wenigen Fällen wurde neben einer Zuckergussleber zugleich noch eine Lebercirrhose beobachtet (Reimer). Schmaltz und Weber beschrieben als Komplikation eine porzellanartige Verdichtung des retroperitonealen Bindegewebes zwischen Leber und rechter Niere, Obliteration des Foramen Winslowii und des Netzsackes; die Ligg. hepatogastricum und hepatoduodenale verkürzt, das Mesenterium an seiner Wurzel mässig verdickt, die Serosa von Magen und Darm sehnig, glänzend und zeigte eine mässige Verdickung, Schleimhaut geschwollen. Hier bestand also eine Rétropéritonite calleuse im Sinne von Hanot und Gombault; im Verein mit der chronischen Entzündung der Magenserosa hätte sie bei längerer Dauer ganz gut zu einer Magenschrumpfung führen können. Labadie-Lagrave und Deguy reden direkt von einer gastrischen Form (faux cancer) der Périviscérites. Dabei bilden sich perigastrische Schwarten, die auf die Magenwandung übergreifen und so die Genese für eine in der Folge entstehende Magencirrhose abgeben können, was auch schon früher von Wilks, Carrière und Riegel beschrieben worden ist.

Pick stellte als primäre Erkrankung eine adhäsive Pericarditis auf, welche durch Stauung Bindegewebswucherung in der Leber bewirkt. In unserem Falle sind die schwielig verdickten Blätter des Herzbeutels nirgends verwachsen; gemeinsam mit der Pickschen Krankheit haben wir nur die Stauungsinduration der Leber, die bei der Zuckergussleber fehlen soll. Andererseits ist bei uns die Milz verkleinert. Trotzdem identifizieren wir unseren mikroskopischen Befund der zuckergussartigen Schwarten mit dem oben für die fibröse Polyserositis

ausgeführten mikroskopischen Bilde. Im übrigen betrachten wir den Ascites unseres Patienten hauptsächlich als entzündlichen und weniger als Pfortaderstauungsascites, weil wir die Ausbildung eines Milztumors, die sich kompensatorisch erweiternden Hautvenen um den Nabel und Schleimhautblutungen im Magendarmkanal gänzlich vermissen.

Wichtig ist auch die Frage nach einer bestandenen lokalen Erkrankung, nach einer Phlegmone, die nicht zur Ausheilung gekommen ist und die Grundlage zu einer progredienten Entzündung gegeben hat. Laut Anamnese hat Patient mit 23 Jahren mehrfach an Koliken gelitten, die des Berufes wegen als Bleikoliken angesprochen wurden. Aus der Krankengeschichte erhält man sonst gar keine auf Gastritis phlegmonosa hinweisenden Anhaltspunkte, trotzdem speziell darauf hin geforscht worden ist. Es wäre immerhin der doppelten Möglichkeit Rechnung zu tragen, ob nicht die erwähnten Koliken Anfälle von eitriger Gastritis maskiert haben, was wenig wahrscheinlich ist, oder ob nicht eine Magenphlegmone, ohne klinische Symptome zu machen, subakut hätte einsetzen können. Unter all den diesbezüglichen Fällen (83), welche Schnarrwyler in seiner Dissertation über Gastritis phlegmonosa verarbeitet hat, werden nur drei angeführt, wo direkte Symptome von seiten des Magens fehlten. Zwei davon stammen von Andral und Cruveilhier, die überhaupt gar keine klinischen Daten angaben, sondern nur den Sektionsbefund berücksichtigten. Der dritte Fall von Maunoury kann ebenfalls nicht zum Beweis herangezogen werden, da es sich um eine Frau mit schwerster Pyämie nach Puerperalfieber handelte, die während der sehr kurzen Beobachtungszeit die Symptome einer Peritonitis bot. Wenn wir aber die Möglichkeit einer subakut einsetzenden und ohne klinische Symptome verlaufenden Magenphlegmone zugeben, dann mussten die körperlichen Beschwerden des Patienten tatsächlich nur ganz gering gewesen sein. Der Entzündungsprozess, der im Magen nicht zur Ausheilung kam, hätte sich später allmählich auf das Peritoneum und immer weiter fortschreitend durch das Zwerchfell auf die Pleuren und das Pericard ausgedehnt und so zu den derben, sklerotischen Verdickungen der serösen Häute geführt.

Aus den Krankenberichten ist ersichtlich, dass Patient in seiner Jugend an Rheumatismus und nachher jahrelang an einer schweren Herzaffektion gelitten hat (Vergrösserung der Herzdämpfung, Verlagerung des Spitzenstosses nach aussen, systolische

Geräusche, systolischer Venenpuls an Hals und Leber, Hautödeme). Es ist damals eine Insuffizienz der Aorta, der Mitralis und fraglich der Tricuspidalis konstatiert worden. Die Sektion bestätigte teilweise diesen Befund, insbesondere die Tricuspidalinsuffizienz, welche Klappe verdickt und für fünf Finger durchgängig war; Herz wesentlich vergrössert und dilatiert, Aortenklappen derb, Mitralis verdickt. Es ist natürlich, dass bei einem so schlechten Zentralorgan im Kreislauf starke Stauung bestanden hat, welche bei ihrem lang andauernden, fortwährenden Reiz zu jenen Bindegewebswucherungen führte, die dem Schrumpfmagen, der Polyserositis und den Stauungslungen zugrunde liegen. Wo aber eine Gewebsneubildung Platz greift, muss eine erhöhte Nahrungszufuhr stattfinden durch aktive Hyperämie oder Stauung. Und „bei der Stauung bestehen dann im Körper jene besonderen Verhältnisse, bei deren Vorhandensein die geringfügigsten Schädlichkeiten genügen, um eine Entzündung herbeizuführen oder eine bestehende Entzündung nicht zur Abheilung kommen zu lassen“ (Ziegler).

Kaufmann erwähnt in seinem Lehrbuche die kachektische Peritonitis in späteren Stadien von Herzkrankheiten mit serösem Exsudat. Diese Form kann chronisch werden und zu allgemeiner, gussartiger, weisser Verdickung des Peritoneums und zu Retraktion des verhärteten Omentums und Mesenteriums führen. Kaufmann nennt dies Peritonitis chronica fibrosa retrahens. Doch auch ohne kachektische Peritonitis, wenn nur chronischer Ascites vorhanden ist, findet sich häufig eine schleichende Entzündung; die Deckzellen vermehren sich, es entstehen weissliche Trübungen. Durch Infiltration und Wucherung des peritonealen Bindegewebes sieht man oft flächenhafte Verdickungen.

Bei der Stauungsleber beschreibt Kaufmann als 2. Stadium die cyanotische Induration, die indurierte atrophische Stauungsleber. Unter dem Einfluss der venösen Hyperämie vermehrt sich das Bindegewebe, sehr deutlich ist das an der sonst zarten Zentralvene ersichtlich. Die Acini werden durchquert von weissen Zügen gewucherten periportalen Bindegewebes, Pseudoacini entstehen seltener. Die Leberkapsel ist verdickt, die Oberfläche granuliert. Cornil und Ranvier sprechen direkt von einer Cirrhose cardiaque und geben als typisch eine Bindegewebswucherung an, ausgehend von den Zentralvenen und den Ven. sublobulares.

Ganz ähnliche Veränderungen treten nach Kaufmann bei

der Stauungsmilz auf. Die Kapsel, die Trabekel und die Venenwände verdicken sich; später retrahiert sich das hyperplastische Bindegewebe (Cyanotische Atrophie, fibröse Induration, indurative Splenitis).

Bei der braunen Induration der Lungen gibt Kaufmann an, dass das Zwischengewebe hyperplasiert; ebenso bei chronischer Pneumonie, wo häufig die Alveolarepithelien in Wucherung geraten, kubisch und zylindrisch werden und Drüsenimitationen bilden.

Es braucht kaum noch betont zu werden, wie sehr der Befund an unseren Schnitten sich mit diesen Erfahrungstatsachen deckt, so dass die Stauung als Ätiologie der Magenschrumpfung und der Polyserositis sicher angegeben werden kann, was zugleich als Bestätigung der Ausführungen von Bamberger und Förster dienen mag. Est ist dabei am wahrscheinlichsten, dass die zentrale Ursache (Vitium cordis und Stauung) direkt als Reiz auf das perivaskuläre Bindegewebe gewirkt hat; es wäre aber auch daran zu denken, dass eine infolge der Stauung entstandene chronische Peritonitis, Perigastritis und Retroperitonitis (Hanot und Gombault) erst sekundär auf die Magenwand übergegriffen hat.

Ob Potatorium ätiologisch eine Rolle spielt, kann nicht sicher festgestellt werden, da Potus von seiten der Familie und der behandelnden Ärzte negiert wird. Eine chronische Gastritis hat in den letzten drei Lebensjahren bestanden, klinisch (Bericht Dr. V.) und anatomisch (Wucherung der Drüsenstützsubstanz, Infiltrationsherde, teilweiser Untergang der Drüsen); doch muss für diesen Katarrh ebenfalls die Stauung ursächlich in Anspruch genommen werden.

Feser glaubt, dass „in der überwiegenden Mehrzahl der Fälle von sklerosierender Gastritis neben Alkoholismus Lues“ vorkomme. Ganz abgesehen davon, dass bei unserm Patienten Syphilis anamnestisch nicht zugegeben wird, dass anatomisch keine Anhaltspunkte dafür gefunden wurden und auch das Suchen nach Spirochaeten (Methode von Levaditi) absolut erfolglos war, so ist trotz der bestehenden Ähnlichkeit zu der oben beschriebenen einfachen, irritativen Form von Gross, die wirklich nichts Spezifisches darbietet, Lues als Ätiologie abzulehnen, da wir zur genügenden Erklärung des Schrumpfmagens eine andere, den ganzen Organismus mächtig ergreifende Läsion, die Stauung, haben.

Als Bezeichnung der Magenerkrankung akzeptieren wir die von Brinton vorgeschlagene Cirrhosis ventriculi, die uns passender erscheint, wie der etwas künstlich abgeleitete Name Linitis plastica.

Ob im vorliegenden Falle in vivo der einfach entzündliche Schrumpfmagen hätte diagnostiziert werden können, ist schwer zu entscheiden; die Symptome waren wenig prägnant, und das höhere Alter, gerade an der Grenze der Andralschen Altersskala, wies eher auf eine maligne Neubildung hin; auch die komplizierende Polyserositis liess kaum eine richtige Deutung der Sachlage zu.

Wir kommen an Hand unserer Untersuchungen zu folgenden Resultaten:

1. Der einfach entzündliche Schrumpfmagen ist eine Erkrankung sui generis. Seine Ätiologie ist im speziellen Falle eine durch ein Vitium cordis bedingte chronische Stauung.

2. Er ist charakterisiert durch eine chronisch-entzündliche Bindegewebshyperplasie, die in der Submucosa und Subserosa ihre grösste Mächtigkeit erreicht. Das anfänglich junge, kernreiche, mit Fibroblasten versehene Bindegewebe geht allmählich über in sklerotisches, kernarmes Gewebe mit Verlust der Blut- und Lymphgefässe.

3. Im Granulationsgewebe beobachtet man Wucherungen der Lymphgefässendothelien, die kubischen bis epithelialen Charakter annehmen (Verwechslung mit Karzinom).

4. In der Mucosa gehen streckenweise die Drüsen zugrunde, die Drüsenstützsubstanz wuchert und ist infiltriert; es besteht eine chronische Gastritis (im Gegensatze zu den Ausführungen von Brinton).

5. Je stärker die regressive Umwandlung des Granulationsgewebes ausgesprochen ist, desto mehr schrumpft der Magen, seine Wandung wird hart, starr und sein Lumen sehr vermindert.

6. Die Fächerung der kompensatorisch hypertrophierten Muskulatur ist nur als Ausdruck des dort normaliter abgelagerten, aber hyperplasierten Bindegewebes aufzufassen.

7. Die anatomische Diagnose des einfach entzündlichen Schrumpfmagens kann nur aus dem mikroskopischen Befunde richtig gestellt werden.

8. Auch der zuckergussartigen, fibrös-hyperplastischen Polyserositis liegt wie dem Schrumpfmagen dieselbe Ätiologie (chronische Stauung) zugrunde.

Meinem verehrten Lehrer und jetzigen Chef, Herrn Prof. Ed. Kaufmann, spreche ich für die Überlassung des Materials sowie für das Interesse, mit welchem er meine Arbeit verfolgte, den besten Dank aus.

Erklärung der Abbildungen auf Tafel I.

Figur 1. $^1/_2$ der natürlicher Grösse. Der Magen ist vom Duodenum bis zum Ösophagus eröffnet und die vordere Hälfte mit der adhärenten Leber nach oben geklappt.
1 = Leber, 2 = Milz, 3 = Magen, 4 = Netzstrang, 5 = Colon ascendens, 6 = Colon descendens, 7 = Gallenblase.

Figur 2. Schwache Vergrösserung. Querschnitt durch die Magenwand.
a = normale und krankhaft veränderte Mucosa,
b = Muscularis mucosae,
c = Submucosa (stark verbreitert),
d = Muskulatur (gefächert),
e = Subserosa (verbreitert),
f = Serosa.

Figur 3. Starke Vergrösserung. (Text s. beim Mikroskopischen Befund.) Gewucherte Endothelien in einem Lymphgefässe.

Figur 4. Starke Vergrösserung. (Text s. bei Epikrise.) Umscheidung eines Gefässes durch ausgewanderte Leukozyten.

Verzeichnis der zur Arbeit benutzten Literatur.

1. Andral, Précis d'anatomie pathologique. Bruxelles 1829. T. II. 1. Partie. S. 46.
2. Baginsky, A., Über normalen und pathologischen Befund des Lymphgefässendothels in der kindlichen Darmwand. Centralbl. f. d. med. Wissenschaften. 1882. No. 4. S. 69.
3. Bamberger, Die Krankheiten des chylopoetischen Apparates. Virchows Handbuch d. spez. Path. u. Ther. Bd. 6, 1. 1855.
4. Baudoin, Hypertrophie considérable de la muqueuse du cardia et de la grande courbure de l'estomac. Bull. de la Soc. anat. de Paris. 1857. XXXII. S. 245.
5. Barras, Précis analyt. sur le cancer de l'estomac et sur ses rapports avec la gastrite chronique et les gastralgies. Paris 1842.
6. Baumgarten, P., Über Transformation und Proliferation des Lymphgefäss-Endothels der Darmwand. Centralbl. f. d. med. Wissenschaften. 1882. No. 3. S. 33.
7. Bennet, H., On cancerous and cancroid growths. Edinburgh 1849.
8. Beyerle, F. J., Beobachtung einer Verhärtung und Verengerung des Magens. Journ. d. prakt. Heilkunde (Hufeland). 1816. III. Stück. S. 100.
9. Billroth, Th., Allgemeine chirurgische Pathologie. 1880.
10. Birch-Hirschfeld, F., Lehrbuch der pathologischen Anatomie. 1895.
11. Boas, Über hypertrophische Pylorusstenose (stenosierende Gastritis) und deren Behandlung. Arch. f. Verdauungskrankh. Bd. IV. 1898. S. 47.
12. Bock, C. E., Lehrbuch der pathologischen Anatomie und Diagnostik. 1849.

13. Borrmann, R., Das Wachstum und die Verbreitungswege des Magenkarzinoms. Jena 1901.
14. Bouillon, Recherches sur l'hypertrophie de la membrane musculeuse de l'estomac et sur la dilatation du même organe. Rev. méd. franç. et étrang. 1827.
15. Boulton, P., Fibroid infiltration of the stomach, consequent on chronic gastritis. Brit. med. Journ. 1862. II. 29. Nov. S. 556.
16. Brandt, Die Stenose des Pylorus. Inaug.-Diss. Erlangen 1851.
17. Brellet, M., La linite plastique de Brinton. Gaz. des hôpit. 1905. S. 1599.
18. Bret, J., und Paviot, J., Contribution à l'étude de la linite plastique. Faits nouveaux tendant à prouver sa nature cancéreuse épithéliale. Rev. de méd. 1894. Bd. XIV. S. 384.
19. Bricheteau, Affection squirrheuse de l'oesophage et du pylore; différence entre cette maladie et le cancer. Zit. nach Hanot und Gombault. S. 414.
20. Brinton, W., Die Krankheiten des Magens. Übersetzt von Dr. H. O. Bauer. Würzburg 1862. S. 220.
21. Brissaud, La linite plastique; pylorectomie; guérison. La semaine médicale. 1900. No. 50. S. 415.
22. Bruch, C., Über Magenkrebs und Hypertrophie der Magenhäute in anatomischer und klinischer Hinsicht. Zeitschr. f. rationelle Medizin. 1849. Bd. 8. S. 249.
23. v. Cackovic, M., Über totale Verkleinerung (Schrumpfung) des Magens und über Jejunostomie. Arch. f. klin. Chir. 1902. Bd. 65. S. 409.
24. Canstatt, Die Krankheiten des höheren Alters. 1839.
25. Derselbe, Spezielle Pathologie und Therapie. 1845.
26. Carrière und Cornil, De l'hypertrophie partielle des parois de l'estomac. Bull. de la soc. anat. de Paris. 1864. Bd. XXXIX. S. 238.
27. Carswell, Pathological anatomy. London 1838. Tab. I u. II.
28. Chaput und Pilliet, Linite hypertrophique non cancéreuse. Bull. de la soc. anat. de Paris. 1896. Bd. 71. S. 154.
29. Charcot, Bouchard, Brissaud, Traité de Médecine. T. III. S. 307.
30. Chardel, Monographie de dégénérat. scirrh. de l'estomac. Paris 1808.
31. Charles, J. J., On a case of cirrhosis or fibroid infiltration of the stomach. Doublin Journ. of med. Scienc. März 1875.
32. Chiari, Über Magensyphilis. Internationale Beiträge zur wissenschaftl. Medizin (Virchows Festschrift). 1891. II. S. 297.
33. Ciardi, Sulla linite del Brinton. Il Morgagni. 28. II. 1897.
34. Cornil und Ranvier, Manuel d'histologie pathologique. Paris 1884.
35. Codivilla, Stenosi del piloro da pilorite iperplastica. Gazetta degli ospitali di Milano. 1888.
36. Cruveilhier, Anatomie pathologique du corps humain. 1829—1835. T. I. Livr. XII und XXVII.
37. Curschmann, Zur Differentialdiagnostik der mit Ascites verbundenen Erkrankungen der Leber und des Pfortadersystems. Deutsche med. Wochenschr. 1884. 35.
38. Deininger, G., Zwei Fälle idiopathischer Gastritis phlegmonosa. Deutsch. Arch. f. klin. Med. 1879. Bd. 23. S. 624.
39. Dittrich, Die krebsige Entartung des Magens, vom pathol.-anatom. Standpunkt aus geschildert. Vierteljahrsschr. f. d. prakt. Heilkunde der med. Fakultät in Prag. 1848. I und V.

40. Dubujadoux, Sur une variété de cirrhose encore inédite accompagnant la gastrite chronique avec sclérose sous-muqueuse hypertrophique. Gaz. hebdomad. de méd. et chir. 1883. No. 12. S. 198.
41. Duplant, Epithélioma diffus de l'estomac ou linite plastique. Soc. nat. de méd. de Lyon. Lyon médical. 1899. No. 10. S. 337.
42. Dupuy, Retrécissement non-cancéreux du pylore etc. Comptes rendus de la Soc. de biolog. Juni 1857.
43. v. Dusch, Th., Arch. f. wissenschaftl. Heilkunde. 1863.
44. Ebstein, W., Über Magenkrebs. Sammlung klinischer Vorträge von Volkmann. No. 87. 1875.
45. Eichhorst, H., Handbuch der speziellen Pathologie und Therapie. 1885.
46. Einhorn, M., Über Syphilis des Magens. Arch. f. Verdauungskrankh. Bd. VI. 1900. S. 150.
47. Eppinger, Totaler Scirrhus des Magens (totale Magenschrumpfung). Zit. bei v. Cackovic. S. 434.
48. Ewald, C., Klinik der Verdauungskrankheiten. 1893. II. S. 187.
49. Derselbe, Magenkrankheiten. Eulenburgs Realencyklop. Bd. XIV. 1897.
50. Fagge, H., A case of diffused suppurative inflammation of the stomach. Transactions of the pathol. Soc. 1875. Bd. XXVI. S. 81.
51. Fenwick, On atrophy of the stomach etc. London 1880.
52. Feser, J., Über die chronisch sklerosierende Gastritis und ihre Beziehung zur Syphilis. Inaug.-Diss. Würzburg 1903.
53. Finger, Klinische Mitteilungen. Vierteljahrsschr. f. d. prakt. Heilk. Prag 1858. IV. S. 17.
54. Flögel, J., Krebsige Metamorphose des ganzen Magens. Wiener med. Halle. 1861. No. 24.
55. Folli und Bernardelli, Über Linitis plastica Brinton. Riforma med. 1902. No. 279—282.
56. Förster, A., Lehrbuch der patholog. Anatomie. 1873. S. 186 u. 188.
57. Fox, W., Hypertrophy of the walls of the stomach. Encyclop. de Reynolds. 1872.
58. Galliard, L., Syphilis gastrique et ulcère simple de l'estomac. Arch. génér. de méd. 1886. I. S. 66.
59. Derselbe, Les cirrhoses de l'intestin. Médecine moderne. Januar 1897.
60. Garret, Du cancer conjonctiv sous-muqueux. Thèse. Lyon 1892.
61. Gärttner, H., Über den diffusen Scirrhus des Magens und seine Beziehung zur sogenannten gutartigen Magenverhärtung. Inaug.-Diss. Tübingen 1878.
62. Glax, J., Über Gastritis phlegmonosa. Berl. klin. Wochenschr. 1879. No. 38. S. 565.
63. Gluge, G., Atlas der patholog. Anatomie. Jena 1843. Lieferung 13.
64. Gross, H., Die syphilitische fibröse Magen- und Darmstriktur. Münch. med. Wochenschr. 1903. No. 4.
65. Günsburg, Pathologische Gewebelehre. Leipzig 1845.
66. Habershon, S. O., On diseases of the stomach. London 1866.
67. Hanot, V., und Gombault. A., Etude sur la gastrite chronique avec sclérose sousmuqueuse hypertrophique et rétropéritonite calleuse. Arch. de physiologie. 1882. Bd. 9. S. 412.

68. Hare, C. J., Hypertrophy of the stomach. Pathol. Soc. of London. Transact. IV. S. 128.
69. Hauner, Klinische Mitteilungen aus dem Kinderspitale zu München: Magenverhärtung. Caspers Wochenschr. 1850. No. 24.
70. Hauser, G., Das Zylinderepithelkarzinom des Magens und des Dickdarms. Jena 1890.
71. Hayem, G., Esquisse des principaux types anat. pathol. de la gastrite chronique de l'adulte. Comptes rendus de l'acad. des Sciences. 1893. Bd. 116. S. 1533.
72. Derselbe, Gastritis parenchymatosa. Allg. Wiener med. Zeitung. 1894. No. 2.
73. Hemmeter, J. C., und Stokes, W., Chronische hypertrophische Gastritis syphilitischen Ursprungs etc. Arch. f. Verdauungskrankh. 1901. Bd. 7. S. 313.
74. Henke, Fr., Mikroskopische Geschwulstdiagnostik. Jena 1906. S. 256.
75. Henoch, C., Klinik der Verdauungskrankheiten. 1863.
76. Henry, P., und Oslen, W., Atrophy of the stomach with the clin. features of progr. pernicious anaemia. Amer. Journ. of med. Sciences. 1886. April.
77. Hirschsprung, Fälle von angeborener Pylorusstenose. Jahrbuch für Kinderheilkunde. 1888. 28, IV. S. 61.
78. Hoche, L., Etude de la linite plastique, fréquence propable de son origine postulcéreuse et da sa nature epithéliomateuse. Revue de méd. 1903. S. 944.
79. Hodgkin, Die Krankheiten der serösen und mukösen Häute. Übersetzt von Sevin. Leipzig 1843. II. S. 307.
80. Holland, Case of fibrosis of stomach and peritoneum. Med. Press. London 1889.
81. Horn, Einiges über Magencirrhose. Inaug.-Diss. Kiel 1869. Schriften der Universität Kiel.
82. Hope, Principles and illustrations of morbid anatomy. London 1834. Chapt. V. S. 204.
83. Hübler sen., Ein Fall von chronischer Perihepatitis hyperplastica (Zuckergussleber Curschmann). Berl. klin. Wochenschr. 1897. Bd. 34. No. 51. S. 1118.
84. Jaccoud, Gastrite catarrhale chronique. Traité de pathologie. Zitiert nach Hanot-Gombault. S. 424.
85. Jones, C. H., Pathological and clinical observations respecting morbid condition of the stomach. London 1855.
86. Jonescu, T., und Grossmann, J., Beiträge zum diagnostischen und pathologischen Studium der plastischen Linitis. Rivista de Chirurgie. 1905. No. 6.
87. Journal des praticiens, 1897, No. 3: La linite plastique.
88. Kahlbaum, Hypertrophie und Verhärtung des Magens. Zeitschrift d. Vereins für Heilkunde in Preussen. 1848.
89. v. Kahlden, Über chronische sklerosierende Gastritis. Centralbl. f. klin. Med. 1887. No. 16.
90. Karewsky, Über einen Fall von Chlorzinkvergiftung nebst Bemerkungen über Jejunostomie. Berl. klin. Wochenschr. 1896. No. 50.
91. Kaulich, zitiert bei Lesser, S. 23.

92. Kaufmann, E., Lehrbuch der speziellen pathologischen Anatomie. III. Auflage. 1904.
93. Klebs, E., Handbuch der pathologischen Anatomie. 1865.
94. Klob, Schwielige Degeneration der Submucosa des Magens. Zeitschr. der k. k. Gesellschaft der Ärzte in Wien. 1858. No. 44. S. 685.
95. Kocher, Th., Totalexstirpation des Magens mit Darmresektion kombiniert. Deutsche med. Wochenschr. 1899. No. 37. S. 606.
96. Koller, Krankheitsgeschichte eines geheilten, chronischen Magenleidens. Zitiert bei Lesser. S. 19.
97. Korn, S., Über die Pylorusstenose. Inaug.-Diss. Königsberg 1868.
98. Köster, Über die Bedeutung der Lymphgefässe bei der chronisch-granulierenden Entzündung. Berl. klin. Wochenschr. 1883. S. 748.
99. Derselbe, Über chronische Entzündung, fibröse und sarkomatöse Neubildung. Berl. klin. Wochenschr. 1896. S. 482.
100. Küster, Lymphangitis. Eulenburgs Realenzyklopädie. 1897. Bd. XIV.
101. Labadie-Lagrave und Deguy, Les périviscérites. Archives générales de Médecine. 1898. 2. Bd. S. 385.
102. Landerer, H., Über angeborene Stenose des Pylorus. Inaug.-Diss. Freiburg 1879.
103. Lebert, H., Traité d'anatomie pathologique. 1861. T. II. Text und Atlas (Pl. CVIII, CIX, CXI).
104. Derselbe, Die Krankheiten des Magens. Tübingen 1878.
105. Lesser, C., Cirrhosis ventriculi. Inaug.-Diss. Berlin 1876.
106. Leube, W., Die Krankheiten des Magens und Darms. Handbuch der spez. Pathologie und Therapie (Ziemssen). 1876. VII. 2.
107. Leudet, Hypertrophie simple des parois de l'estomac. Bull. de la Soc. anat. de Paris. 1853. Bd. 28. S. 145.
108. Lewy, B., Beiträge zur pathologischen Anatomie des Magens. Zieglers und Nauwercks Beiträge zur pathologischen Anatomie und Physiologie. 1886. Bd. I. S. 201.
109. Lösch, F., Beiträge zu dem Verhalten der Lymphgefässe bei der Entzündung. Virchows Archiv. 44. 1868. S. 385.
110. Luther, Über die Verhärtung und Verengerung des Magens. Journal der praktischen Arzneikunde (Hufeland). 1799. 1. Stück. S. 117.
111. Maier, R., Beiträge zur angeborenen Pylorusstenose. Virchows Archiv. 1985. Bd. 102. S. 413.
112. Marchand, F., Der Prozess der Wundheilung. Deutsche Chirurgie. Lieferung 16. 1901.
113. Marcy, A., und Griffith, J., On muscular hypertrophy of the stomach. Amer. Journ. of med. Sciences. 1884, July.
114. Martin, Aloys, Magensklerose. Jahresbericht, Cannstatt 1856. III. S. 303.
115. Maunoury, Gastritis phlegmonosa nach Puerperalfieber. Bull. de la Soc. anat. de Paris. 1842. XVII. S. 175.
116. Meinel, A., Untersuchungen über die sogenannte gutartige Pylorushypertrophie und den Scirrhus des Magens. Zieglers Beiträge. 1902. Bd. 31. S. 479.
117. Melzer, S. J., On congenital hypertrophic stenosis of the pylorus in infants. Med. Record. 1898. Bd. 54. S. 253.

118. Meyer, G., Zur Kenntnis der sogen. Magenatrophie. Zeitschr. f. klin. Medizin. 1889. XVI. S. 366.
119. Mikulicz und Kausch, Über Magenkarzinom. Handb. d. prakt. Chir. Bd. III. 1900.
120. Müller, Joh., Demonstration eines Falles von Schrumpfmagen. Sitzungsbericht der physik. med. Gesellsch. Würzburg. 1902. S. 11.
121. Müller, J., Über den feineren Bau und die Formen der krankhaften Geschwülste. Berlin. 1838. S. 10.
122. Nauwerck, C., Ein Fall von hypertrophischer Stenose des Pylorus. Deutsches Arch. f. klin. Medizin. 1878. XXI. S. 573.
123. Neumann, E., Deutsche Klinik 1861. 2 und 3.
124. Niemeyer, F., Lehrbuch der speziellen Pathologie und Therapie. 1874.
125. Nothnagel, H., Cirrhotische Verkleinerung des Magens und Schwund der Labdrüsen unter dem klinischen Bilde der perniziösen Anämie. Deutsches Archiv f. klin. Mediz. 1879. Bd. 24. S. 353.
126. Oehler, F., Ein Fall von totaler Magenschrumpfung. I.-D. Leipzig. 1905.
127. Peden, A case of congenital stenosis of the pylorus in an infant. Glasgow medic. Journal. 1869.
128. Pel, K., Die Krankheiten des Magens. Handbuch der prakt. Medizin. 1900. Bd. 2. S. 525.
129. Peter, Gastrite chronique scléreuse. Acad. méd. 1879.
130. Petibon, E., Contribution à l'étude de la gastrite scléreuse hypertrophique. Ses rapports avec le cancer. Rouen. 1895.
131. Pick, Fr., Über chronische, unter dem Bilde der Lebercirrhose verlaufende Pericarditis (perikarditische Pseudolebercirrhose). Zeitschrift f. klin. Medizin. Bd. 29. 1896. S. 385.
132. Pilliet, Sclérose sous-muqueuse avec Hypertrophie muscul. de la portion pyl. de l'estomac. Bull. de la soc. anat. de Paris. 1889. T. III. S. 538.
133. Pitt, N., Bericht der patholog. Soc. von London. The british medic. Journ. 1891. T. II. S. 896.
134. Prus, R., Nouvelles recherches sur la nature et le traitement du cancer de l'estomac. Paris 1828. S. 60—176.
135. Quain, R., Fatal stricture of the pylorus. Transactions of the pathol. Soc. of London. 1870. Bd. XXI. S. 168.
136. Rakowak, L., Ein Fall von Gastritis submucosa. Wien. med. Presse. 1874. No. 25.
137. Rampold, Hypertrophie des Magens. Med. Corr.-Bl. der württemb. ärztl. Vereinigung. 1847. XVII.
138. Reignier, Syphilitische und alkoholische Sklerose, ausgehend vom obersten Teil des Dünndarms mit Verschluss der Lichtung. Journ. de Méd. de Paris. 1898.
139. Reimer, K., Über Zuckergussleber und fibröse Polyserositis. I.-D. Kiel. 1906.
140. Riegel, F., Die Erkrankungen des Magens. Spezielle Pathologie und Therapie (Nothnagel). Bd. XVI. 2. 1897.
141. Rokitansky, C., Lehrbuch der pathologischen Anatomie. 1861.
142. Rose, U., Die Zuckergussleber und die fibröse Polyserositis. Würz-

burger Abhandlungen aus dem Gesamtgebiet der prakt. Medizin. 1904. IV. Bd. 5. H.

143. Rossoni, E., Un caso d'inflammazione cirrotica dello stomaco con atrofia glandolare. Lo sperimentale. 1883. Nov. No. 6.

144. Ruhbaum, Hypertrophie und Verhärtung des Magens. Mediz. Zeitung des Vereins für Heilkunde in Preussen. 1848. No. 15.

145. Rumpf, H., Über die Zuckergussleber. I.-D. Giessen. 1895.

146. Salse, Hypertrophie de l'estomac et du colon transverse. Bull. de la soc. anat. de Paris. 1844. Bd. 19. S. 79.

147. Schirren, Ein Beitrag zur Kenntnis von der Atrophie der Magenschleimhaut. I.-D. Kiel. 1888.

148. Schlatter, Über Ernährung und Verdauung nach vollständiger Entfernung des Magens beim Menschen. Beitr. zur klin. Chirurgie. XIX. 1897. S. 757.

149. Schmaltz, R., und Weber, O., Zur Kenntnis der Perihepatitis chronica hyperplastica (Zuckergussleber). Deutsche med. Wochenschr. 1899. No. 12. S. 188.

150. Schmidt, A., Untersuchungen über das menschliche Magenepithel unter normalen und pathologischen Verhältnissen. Virch. Arch. 143. 1896. S. 477.

151. Schnarrwyler, K., Über Gastritis phlegmonosa. I.-D. Basel und Archiv für Verdauungskrankheiten. Bd. XII. 1906.

152. Schnetter J., Über Magenschrumpfung. Deutsches Archiv f. klin. Med. Bd. 24. 1884. S. 332.

153. Schönlein, Allgemeine und spezielle Pathologie und Therapie. 1834.

154. Schuchardt, Über Regeneration des Magens nach totaler Resektion. Arch. f. klin. Chirurgie. Bd. 57. 1898. S. 449.

155. Schwartz, Linite propable du petit cul-de-sac de l'estomac etc. Bulletins et mémoires de la société de chirurgie de Paris. Bd. 24. 1898. S. 814 und 1899. No. 32.

156. Shattuk, Enlarged and hypertrophied stomach. Boston med. and surg. Journal. 1870.

157. Siegert, F., Über die Zuckergussleber (Curschmann) und die perikarditische Pseudolebercirrhose (Pick). Virchows Archiv. 153. 1898, S. 251.

158. Smith, L. W., Cirrhosis or fibroid degeneration of the stomach. Edinburgh medical Journal. 1872. S. 521.

159. Snellen, H., Sclerosis ventriculi. Neederl. Lancet. 1855. Novbr., Dezbr.

160. Struve, H., Nonnulla de cirrhosi ventriculi. I.-D. Kiel. Schriften der Universität zu Kiel. 1867.

161. Thiébaut, De la dilatation de l'estomac. Paris. 1882.

162. Tilger, A., Über die stenosierende Pylorushypertrophie. Virchows Arch. 132. 1893. S. 290.

163. Tourbet, La linite plastique. Gazette des hôpitaux. 1901. No. 97.

164. Van Leersum, E., und Rotgans, J., Exstirpatie der geheelemaag. Oesophagoduodenostomie. Endogastritis obliterans. De maagloze Mensch. Nederlandsch Tijdschrift voor Geneeskunde. 1899. Bd. 35, 2. No. 21. S. 993.

165. Virchow, R., Zustand des Magens bei Phosphorvergiftung. Virchows Archiv. 31. 1864. S. 399.
166. Vogel, J., Erläuterungstafeln zur pathologischen Histologie. Hypertrophie der Magenwände mit Geschwürsbildung. Tafel XXI. Fig. 4 bis 8. Text S. 94.
167. Waldenström, Tva Fall af dilatatio cum hypertrophia ventriculi. Upsala Läkaref. 1874—75.
168. Werbatus, Ein Beitrag zur perikarditischen Pseudolebercirrhose I.-D. Erlangen 1898.
169. Wilks, S., Fibroid disease of the stomach. Transactions of the pathol. Soc. of London. XIII. S. 83.
170. Ziegler, E., Lehrbuch der speziellen pathologischen Anatomie. 1898.
171. Derselbe, Entzündung. Eulenburgs Realencyklopädie. Bd. VII. 1895. S. 80.
172. Huguenin, B., Etude anatom. des inflammations chroniques des séreuses. Genf 1903.

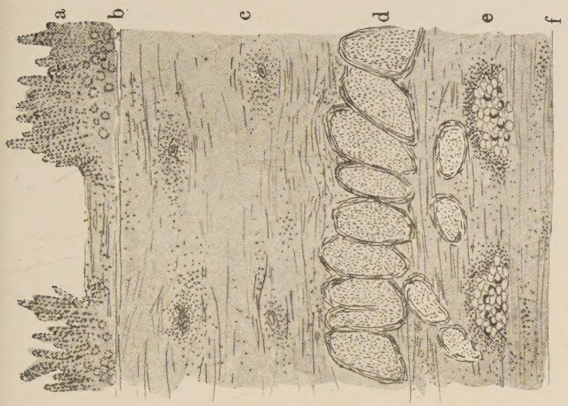

Fig. 2.

Fig. 4.

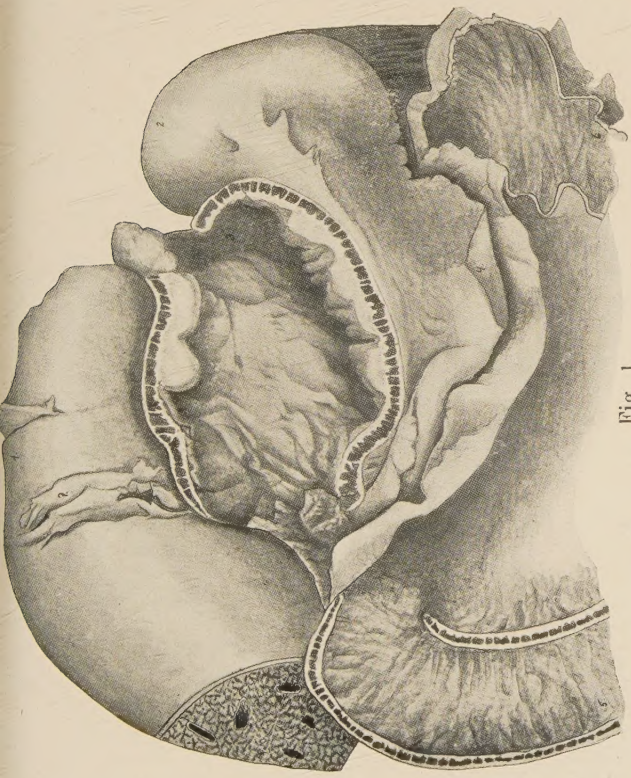

Fig. 1.

Fig. 3.

Sury, K. v., Zur Kenntnis der totalen einfach entzündlichen Magenschrumpfung und der fibrösen Polyderositis (Zuckerguss).

Verlag von S. Karger in Berlin NW. 6.